SOINS

SEPTEMBRE 2013

RECOMMANDATIONS PROFESSIONNELLES

Mélanome cutané métastatique

SYNTHÈSE

COLLECTION
Avis & Recommandations

THÉRAPIES CIBLÉES
ET CHIMIOTHÉRAPIES
DE 1ÈRE ET 2ÈME LIGNES

TRAITEMENTS LOCORÉGIONAUX
DES SITES MÉTASTATIQUES

DESTINÉ A L'USAGE
DES PROFESSIONNELS DE SANTÉ

Société Française de Dermatologie et de Pathologie Sexuellement Transmissible

Institut National du Cancer
www.e-cancer.fr

Agence sanitaire et scientifique de référence dédiée au cancer, **l'Institut national du cancer** stimule, soutient et met en œuvre une politique coordonnée de lutte contre la maladie. Créé par la loi de santé publique du 9 août 2004, l'INCa regroupe environ 150 collaborateurs en quatre entités opérationnelles : Recherche et innovation, Santé publique et soins, Recommandations et qualité de l'expertise, Communication et information.

CE DOCUMENT S'INSCRIT DANS LA MISE EN ŒUVRE DU PLAN CANCER 2009-2013

MESURE 19 :
Renforcer la qualité des prises en charge pour tous les malades atteints de cancer

La coordination scientifique du projet a été réalisée par l'INCa en collaboration avec la Société française de dermatologie (SFD). La Fédération française des oncologues médicaux (FFOM), la Société française d'accompagnement et de soins palliatifs (SFAP), la Société française de chirurgie oncologique (SFCO), la Société française de médecine nucléaire (SFMN), la Société française de neurochirurgie (SFNC) et la Société française de radiothérapie oncologique (SFRO) ont également pris part à ce travail notamment dans la constitution du groupe de travail et l'identification des relecteurs.

Les recommandations ne peuvent envisager l'ensemble des situations cliniques et ne peuvent donc se substituer au jugement et à la responsabilité du médecin vis-à-vis de son patient.

UNICANCER
Fédération Française
des Centres de Lutte contre le Cancer

L'Institut national du cancer reçoit le soutien financier d'Unicancer pour la conduite de son programme de recommandations

UNICANCER

Ce document doit être cité comme suit : © *Mélanome cutané métastatique - Synthèse*
Collection Avis & Recommandations, INCa, Boulogne-Billancourt, septembre 2013.

La recommandation professionnelle sur le mélanome cutané métastatique, a été élaborée, en 2013, par l'Institut national du cancer (INCa) qui en détient les droits. Sa réutilisation est possible dès lors qu'elle entre dans le champ d'application de la loi N°78-753 du 17 juillet 1978 et qu'elle en respecte les conditions (absence d'altération, de dénaturation de son sens et mention de la source et de la date de sa dernière mise à jour).

TABLE DES MATIÈRES

1. INTRODUCTION 4

2. MÉTHODE 6

2.1. Gradation des recommandations 6

2.2. Niveaux de preuve 7

2.3. Constitution du groupe de travail et dispositif de prévention des conflits d'intérêts 7

2.4. Relecture nationale 7

3. RECOMMANDATIONS 8

3.1. Question 1 : traitement systémique du mélanome métastatique non résécable (stade IIIC, IV) hors métastase cérébrale : quelle(s) molécule(s) de première et deuxième lignes et chez quels patients ?8

3.2. Question 2 : mélanome pauci-métastatique (hors métastase cérébrale) : chez quels patients faut-il proposer un traitement locorégional des sites métastatiques et, le cas échéant, quelles techniques recommander ? 12

3.3. Question 3 : cas particulier des patients présentant une (des) métastase(s) cérébrale(s) : quel traitement systémique et/ou local(aux) proposer ? 15

4. ARBRES DÉCISIONNELS 20

4.1. Question 1 : traitement systémique du mélanome métastatique non résécable (stade IIIC, IV) hors métastase cérébrale : quelle(s) molécule(s) de première et deuxième lignes et chez quels patients ?20

4.2. Question 2 : mélanome pauci-métastatique (hors métastase cérébrale) : chez quels patients faut-il proposer un traitement locorégional des sites métastatiques et, le cas échéant, quelles techniques recommander ? 22

4.3. Question 3 : cas particulier des patients présentant une (des) métastase(s) cérébrale(s) : quel traitement systémique et/ou local(aux) proposer ? 25

5. GROUPE DE TRAVAIL ET COORDINATION 28

5.1. Groupe de travail 28

5.2. Institut national du cancer 28

6. RELECTEURS 29

7. RÉFÉRENCES BIBLIOGRAPHIQUES 32

7.1. Question 1 : traitement systémique du mélanome métastatique non résécable (stade IIIC, IV) hors métastase cérébrale : quelle(s) molécule(s) de première et deuxième lignes et chez quels patients ?32

7.2. Question 2 : mélanome pauci-métastatique (hors métastase cérébrale) : chez quels patients faut-il proposer un traitement locorégional des sites métastatiques et, le cas échéant, quelles techniques recommander ? 39

7.3. Question 3 : cas particulier des patients présentant une (des) métastase(s) cérébrale(s) : quel traitement systémique et/ou local(aux) proposer 43

1. Introduction

Le mélanome cutané est un cancer fréquent avec plus de 11 000 nouveaux cas estimés en 2012[1]. Son incidence est en augmentation depuis 40 ans. C'est un cancer de bon pronostic avec une survie relative à 5 ans, toutes formes confondues, de plus de 90 %[2]. Cependant, pour les formes métastatiques, peu de traitements avaient jusque récemment fait la preuve de leur efficacité et la survie à 5 ans était estimée à 15 %.

Ces dernières années ont été marquées par l'émergence de nouvelles molécules pour ces formes métastatiques avec un bénéfice significatif sur la survie des patients. En particulier, le vémurafénib (inhibiteur de BRAF) et l'ipilimumab (anticorps monoclonal dirigé contre la protéine CTLA-4 située à la surface des lymphocytes cytotoxiques) ont apporté de nouvelles perspectives dans la prise en charge de ces cancers. D'autres molécules ou associations de molécules sont également en cours d'évaluation (ex : anticorps anti-PD1 ou anti-PDL1, inhibiteurs de MEK, associations d'inhibiteurs de BRAF et de MEK, inhibiteurs de KIT, etc.).

Par ailleurs, de nombreuses techniques se développent actuellement pour le traitement locorégional des sites métastatiques du mélanome. Elles posent la question de leur validité respective et de leur place dans les stratégies actuelles de traitement.

La prise en charge du mélanome métastatique est donc en pleine mutation, marquée par des approches thérapeutiques innovantes. Néanmoins la mise à disposition de ces nouveaux traitements soulève auprès des professionnels de santé des interrogations quant à leur utilisation et place dans la stratégie thérapeutique.

À travers ce travail, l'INCa a souhaité diffuser un état des lieux des connaissances sur ces modalités de traitement et formuler des recommandations afin de permettre une diffusion au niveau national de l'innovation tout en favorisant son bon usage.

Ces recommandations nationales ont été produites en collaboration avec un groupe de travail pluridisciplinaire (cf. chapitre 2.3, page 7) et ont porté sur les questions suivantes :

- Traitement systémique du mélanome métastatique non résécable (stade IIIC, IV) hors métastase cérébrale : quelle(s) molécule(s) de première et deuxième lignes et chez quels patients ?
- Mélanome pauci-métastatique (hors métastase cérébrale) : chez quels patients faut-il proposer un traitement locorégional des sites métastatiques et le cas échéant, quelles techniques recommander ?
- Cas particulier des patients présentant une (des) métastase(s) cérébrale(s) : quel traitement systémique et/ou local(aux) proposer ?

[1] Estimation nationale de l'incidence et de la mortalité par cancer en France entre 1980 et 2012 - Etude à partir des registres des cancers du réseau Francim - Partie 1 - Tumeurs solides. Rapport INCa disponible à l'adresse suivante (juillet 2013) : https://www.e-cancer.fr/publications/69-epidemiologie/696-estimation-nationale-de-lincidence-et-de-la-mortalite-par-cancer-en-france-entre-1980-et-2012-partie-1-tumeurs-solides.

[2] Howlader N, Noone AM, Krapcho M, Neyman N, Aminou R, Altekruse SF, Kosary CL, Ruhl J, Tatalovich Z, Cho H, Mariotto A, Eisner MP, Lewis DR, Chen HS, Feuer EJ, Cronin KA (eds). SEER Cancer Statistics Review, 1975-2009 (Vintage 2009 Populations), National Cancer Institute. Bethesda, MD, http://seer.cancer.gov/csr/1975_2009_pops09/, based on November 2011 SEER data submission, posted to the SEER web site, April 2012.

Si ce document n'aborde pas la question de l'accompagnement et des traitements symptomatiques des patients, déterminants sur leur qualité de vie, il est rappelé au lecteur que la prise en charge d'un cancer ne s'arrête pas au traitement de la seule maladie et que tout traitement doit être accompagné de soins complémentaires (soins de support), prenant en charge les conséquences, pour le malade, du cancer et de ses traitements. Ces soins regroupent notamment la prise en charge et le traitement de la douleur, des problèmes diététiques liés à la maladie et/ou aux traitements, le soutien psychologique et le suivi social.

2. Méthode

La méthode d'élaboration des recommandations a reposé :

- sur l'analyse critique des meilleures données scientifiques disponibles permettant d'attribuer un niveau de preuve aux conclusions issues de la littérature (cf. chapitre 2.2. Niveaux de preuve, page 7) ;
- sur l'avis argumenté des experts du groupe de travail.

Une recherche bibliographique systématique a été réalisée sur la période comprise entre le 1er janvier 2007 et le 4 octobre 2012. En raison du peu de données disponibles concernant certaines molécules ou traitements locorégionaux, la période de recherche a été étendue (période couverte : 01/01/1997 - 04/10/2012) et/ou les critères de sélection ont été élargis le cas échéant. Au final, la stratégie de recherche et de sélection bibliograhiques a permis de retenir 214 articles pour lesquels une analyse critique et une extraction des données a été réalisée (période couverte étendue pour les sels de platine et les nitrosourées) (questions 1 et 3), le témozolomide (agent alkylant/triazène, question 3) et pour les traitements locorégionaux des métastases pulmonaires, osseuses, cutanées, hépatiques et digestives (question 2) (cf. chapitre 7. Références bibliographiques, pages 32-49)[3]. Le groupe de travail s'est réuni à 4 reprises entre le 7 juin 2012 et le 15 mai 2013.

La recherche bibliographique, l'analyse méthodologique et la synthèse des données scientifiques ont été intégralement réalisées par l'INCa. Les recommandations ont été formulées par le groupe de travail pluridisciplinaire sous la coordination de l'INCa (cf. chapitre 5. Groupe de travail et coordination, page 28).

2.1. Gradation des recommandations

Deux niveaux de gradation pour la formulation des recommandations sont proposés :

- par défaut, la recommandation formulée est l'attitude clinique reconnue à l'unanimité comme l'attitude clinique de référence par les experts ;
- si une attitude clinique a été jugée acceptable sur la base des données de la littérature et de l'avis d'experts, mais n'est pas reconnue à l'unanimité comme l'attitude clinique de référence, il est indiqué qu'elle peut être discutée.

Ces recommandations pour la pratique clinique sont destinées aux médecins impliqués dans la prise en charge des patients atteints de mélanome cutané métastatique. Elles contribueront à l'élaboration d'une stratégie thérapeutique discutée en réunion de concertation pluridisciplinaire (RCP).

Il est rappelé que la participation à des essais cliniques doit être encouragée, en particulier en l'absence d'attitude clinique de référence.

[3] La stratégie de recherché et de selection bibliographique, les equations de recherche, les grilles d'analyse critique et la synthèse des données sont présentées dans le rapport integral téléchargeable à l'adresse suivante : www.e-cancer.fr

2.2. Niveaux de preuve

Le niveau de preuve correspond à la cotation des données de la littérature sur lesquelles reposent les recommandations formulées. Il est fonction du type et de la qualité des études disponibles ainsi que de la cohérence ou non de leurs résultats ; il est spécifié pour chacune des méthodes/interventions considérées selon la classification suivante :

- **niveau A** : il existe une (des) méta-analyse(s) de bonne qualité ou plusieurs essais randomisés de bonne qualité dont les résultats sont cohérents. De nouvelles données ne changeront très probablement pas la confiance en l'effet estimé ;
- **niveau B** : il existe des preuves de qualité correcte (essais randomisés (B1) ou études prospectives ou rétrospectives (B2)) avec des résultats dans l'ensemble cohérents. De nouvelles données peuvent avoir un impact sur la confiance dans l'estimation de l'effet et peuvent changer l'estimation ;
- **niveau C** : les études disponibles sont critiquables d'un point de vue méthodologique et/ou les résultats des essais ne sont pas toujours cohérents entre eux. De nouvelles données auront très probablement un impact sur la confiance dans l'estimation de l'effet et changeront probablement l'estimation.
- **niveau D** : il n'existe pas de données ou seulement des séries de cas. Il existe une forte incertitude sur l'effet estimé.

2.3. Constitution du groupe de travail et dispositif de prévention des conflits d'intérêts

Ces recommandations nationales ont été produites en collaboration avec un groupe de travail pluridisciplinaire représentatif des modes d'exercice concernés par la prise en charge des patients atteints d'un mélanome cutané métastatique (cf. chapitre 5.1. Groupe de travail, page 28).

Les experts de ce groupe de travail externe ont été nommés par l'INCa sur proposition des sociétés savantes sollicitées et suite à un appel à experts sur le site internet de l'INCa, après analyse de leur déclaration d'intérêts selon la grille de dépistage prévue par le dispositif de prévention des conflits d'intérêt[4]. Les déclarations d'intérêts sont disponibles sur le site de l'INCa.

2.4. Relecture nationale

La sollicitation des sociétés savantes et de l'ensemble des réseaux régionaux de cancérologie a permis de constituer un large panel de professionnels indépendants du groupe de travail, représentatifs des spécialités médicales impliquées dans la prise en charge du mélanome cutané métastatique et des modes d'exercice sur l'ensemble du territoire national.

Le document a été adressé à ce panel de professionnels pour relecture du 3 avril au 2 mai 2013. Une grille de relecture a été proposée, permettant une appréciation générale du document et par question traitée *via* des évaluations quantitatives (cotation) et qualitatives (commentaires). Les commentaires colligés ont été revus avec les membres du groupe de travail. Ils ont permis la finalisation du document. Les 88 professionnels qui ont participé à la relecture nationale sont présentés dans le chapitre 6, pages 29-31.

[4] http://www.e-cancer.fr/deontologie-et-declarations-publiques-dinterets

3. Recommandations

3.1. Question 1 : traitement systémique du mélanome métastatique non résécable (stade IIIC, IV) hors métastase cérébrale : quelle(s) molécule(s) de première et deuxième lignes et chez quels patients ?

Le traitement des mélanomes cutanés métastatiques non résécables (stades IIIC, IV) hors métastase cérébrale est de plus en plus conditionné par l'émergence de thérapies ciblées (inhibiteurs de BRAF, MEK et KIT). À ce jour, le choix du traitement est guidé par la présence éventuelle d'une mutation des gènes BRAF, RAS et KIT. **Tout mélanome cutané métastatique doit donc aujourd'hui bénéficier d'un génotypage pour recherche mutationnelle dans l'une des plateformes hospitalières de génétique moléculaire des cancers financées par l'INCa et la Direction générale de l'offre de soins (DGOS).** Il est rappelé que cette recherche mutationnelle est effectuée par des techniques de biologie moléculaire réalisées sur matériel fixé en formol tamponné et inclus en paraffine[5].

Toute décision thérapeutique (choix de la molécule, ligne de traitement) doit être discutée en RCP. Au regard du pronostic de la maladie, et malgré l'émergence de ces nouveaux traitements, l'inclusion des patients dans un essai thérapeutique doit être privilégiée et prioritaire.

Le choix thérapeutique doit tenir compte de l'espérance de vie, de l'indice de performance de l'Organisation mondiale de la santé (OMS) et du nombre de métastases. Dans certaines situations, le recours aux seuls soins de support doit être discuté d'emblée ou après la 1ère ligne de traitement.
L'utilisation de polychimiothérapie ou d'immunochimiothérapie en 1ère ou 2ème ligne n'est pas recommandée. En effet, l'addition de l'interféron alpha ou de l'interféron alpha et de l'interleukine 2 (cytokine) à la dacarbazine (agent alkylant/triazène, chimiothérapie de référence en monothérapie) n'a pas démontré statistiquement sa supériorité en survie globale par rapport à la dacarbazine seule (niveau de preuve B1) et induit davantage de toxicités (niveau de preuve B1) [IVES2007] [SASSE2007] [LUI2007] [MIDDLETON2007]. Par ailleurs, ils ne disposent pas d'autorisation de mise sur le marché (AMM) dans cette indication.
Les polychimiothérapies par carboplatine (sel de platine), cisplatine (sel de platine) ou vindésine (vinka-alkaloïde) avec ou sans adjonction d'interleukine 2 et/ou d'interféron alpha (immunochimiothérapie) ne disposent également pas d'AMM dans cette indication. De surcroît, il est à noter que ces associations de molécules s'accompagnent d'une surtoxicité pouvant être sévère sans avoir d'impact démontré sur la survie globale.

[5] Conservation et utilisation des échantillons tumoraux en cancérologie - Actualisation 2011 des indications et recommandations aux tumorothèques. Rapport INCa disponible à l'adresse suivante (novembre 2011) : http://www.e-cancer.fr/rapports-et-expertises/recherche

3.1.1. Présence de mutation du gène KIT ou RAS

Il n'existe pas à ce jour de molécules ciblant ces mutations ayant une AMM dans le mélanome cutané métastatique. Ces patients peuvent être éligibles à l'inclusion dans un essai thérapeutique évaluant des inhibiteurs de KIT ou de RAS.

3.1.2. Présence de mutation du gène BRAF

En 2011, 3 479 patients atteints d'un mélanome ont bénéficié d'un test BRAF en France. Le taux de mutations identifiées (V600E, V600K, etc.) a été de 37,6 %[6].

L'émergence des thérapies ciblées et notamment des inhibiteurs de BRAF a modifié le pronostic des mélanomes métastatiques. Les durées de réponse observées en pratique ne sont cependant que de quelques mois (moins d'un an) pour la grande majorité des patients. L'inclusion de ces patients dans des essais thérapeutiques reste donc une priorité.

1ère ligne de traitement

Compte tenu du bénéfice sur la survie globale (20 % à 6 mois, niveau de preuve B1) et sur la survie médiane sans progression (3-4 mois, niveau de preuve B1), comparativement à la chimiothérapie de référence (dacarbazine en monothérapie), le traitement de 1ère ligne en cas de mutation $BRAF^{V600}$ est une thérapie ciblée représentée aujourd'hui par le vémurafenib en monothérapie [CHAPMAN2011].

Toutefois, au regard des rechutes observées à moins d'un an pour la majorité des patients traités par cet inhibiteur de BRAF et de la comparabilité des taux de réponse en 1ère et 2ème ligne observées en pratique, la prescription en 1ère ou 2ème ligne de l'inhibiteur de BRAF doit prendre en compte l'évolutivité/agressivité du mélanome, le caractère évolutif/agressif incitant à la prescription de l'inhibiteur de BRAF dès la 1ère ligne de traitement.
Le témozolomide administré selon un schéma intensif (150 mg/m²/j 7 jours consécutifs toutes les 2 semaines) et le paclitaxel (taxane) ont une efficacité similaire à la dacarbazine (survie globale (niveau de preuve B1) et survie sans progression (niveau de preuve B2)), mais présentent une toxicité supérieure (niveau de preuve B2) et ne disposent pas d'AMM dans cette indication [PATEL2011] [BEDIKIAN2011].
Un essai randomisé publié avant la période de recherche bibliographique incluant 305 patients et comparant en 1ère ligne une monochimiothérapie par témozolomide administrée selon un schéma classique (200 mg/m²/j 5 jours consécutifs toutes les 4 semaines) et une monochimiothérapie par dacarbazine (250 mg/m²/j 5 jours consécutifs toutes les 3 semaines) n'a pas montré de différence significative de survie globale (critère de jugement principal de l'essai, HR = 1,18 [IC95 : 0,92 ; 1,52], p = 0,20 (niveau de preuve B1)). Toutefois, un gain significatif de survie médiane sans progression a été rapporté dans le groupe témozolomide (critère de jugement secondaire, HR = 1,37 [IC95 : 1,07 ; 1,75], p = 0,012 (niveau de preuve B2)) [MIDDLETON2000A]. La voie d'administration du témozolomide (administration par voie orale, en ambulatoire) pourrait présenter un avantage notamment lorsque l'administration intraveineuse en établissement de santé n'est pas adaptée. Le recours à une telle monothérapie peut donc être discuté dans certaines situations.

Une surveillance simple peut également être discutée notamment chez un patient âgé asymptomatique présentant une maladie peu évolutive.

[6] Synthèse de l'activité des plateformes hospitalières de génétique moléculraire des cancers en 2011. Rapport INCa disponible à l'adresse suivante (décembre 2012) : http://www.e-cancer.fr/publications/59-recherche/627-synthese-de-lactivite-des-plateformes-hospitalieres-de-genetique-moleculaire-des-cancers-en-2011.

Il est proposé de ne pas administrer une monochimiothérapie par fotémustine (nitrosourée, administration par voie intraveineuse). Au regard de son efficacité comparable à celle de la dacarbazine et de sa capacité à passer la barrière hématoencéphalique du fait de sa grande liposolubilité, son utilisation sera discutée en cas d'évolution cérébrale (cf. question 3) [AVRIL2004].
À l'instar du vémurafénib, les données publiées concernant le dabrafénib, autre inhibiteur de BRAF et le tramétinib, inhibiteur de MEK, ont également montré une efficacité (survie globale (niveau de preuve B2) et survie sans progression (niveau de preuve B1)) par rapport à la chimiothérapie de référence, la dacarbazine [HAUSCHILD2012] [FLAHERTY2012A]. Toutefois, dans l'attente de leur mise à disposition en France, ils ne peuvent être recommandés lors de la publication de ce travail. Il est à noter cependant que les données disponibles ne permettent pas d'évaluer par comparaison directe leur intérêt respectif par rapport au vémurafénib.

L'intérêt à venir des inhibiteurs de MEK résidera vraisemblablement dans leur association avec un inhibiteur de BRAF. Cette approche est en cours d'évaluation dans le cadre d'essais cliniques dont les objectifs sont d'augmenter le taux et la durée de réponse avec des profils de tolérance acceptables. À ce jour, cette association ne peut donc être proposée en dehors du cadre d'essais thérapeutiques.

Compte tenu du recul limité dont nous disposons à ce jour sur l'utilisation de ces nouvelles molécules, une vigilance particulière doit être apportée sur le recueil des effets secondaires.

Lors de la publication de ce travail, l'ipilimumab a obtenu un avis favorable pour une extension d'indication en 1ère ligne de traitement quel que soit le statut BRAF du patient. En l'absence de publications disponibles à ce jour, la place de cette molécule en 1ère ligne n'a pu être évaluée.

2ème ligne de traitement

En cas d'échappement à une thérapie ciblée, aucune chimiothérapie n'a montré à ce jour sa supériorité à la dacarbazine en termes de survie globale.
Il est proposé de ne pas administrer une monochimiothérapie par fotémustine dans cette situation. Son utilisation sera discutée en cas d'évolution cérébrale (cf. question 3).

Lorsque l'échappement au vémurafénib est agressif, la dacarbazine reste le traitement de référence. La survie médiane étant estimée à moins de 3 mois dans cette situation, il n'est pas recommandé d'administrer de l'ipilimumab au regard de son délai d'action (> 3 mois). Le mécanisme d'action retardée de cette immunothérapie devrait inciter à la sélection de patients présentant une maladie peu agressive et/ou peu évolutive. L'indication d'une monothérapie par témozolomide (hors AMM) peut être discutée dans certaines situations (intérêt d'une voie orale).

En cas de réponse dissociée entre les différents sites métastatiques, il peut être discuté de poursuivre le vémurafénib si un traitement local des lésions ayant progressé ou étant nouvellement apparues est réalisable. Si un traitement local s'avère impossible, il peut être envisagé d'arrêter le vémurafénib et de débuter une autre monothérapie (dacarbazine, témozolomide (hors AMM) si intérêt d'une voie orale ou ipilimumab à la dose de 3 mg/kg (conformément à l'AMM du produit) en fonction de l'évolutivité et au regard de la réponse prolongée au traitement observée en pratique chez certains patients traités par ipilimumab). À noter cependant que la proportion de patients répondeurs à l'ipilimumab, rapportée dans les études disponibles, est inférieure à 10 % et qu'il n'existe pas actuellement de marqueur biologique prédictif de réponse permettant d'identifier ces patients répondeurs à l'ipilimumab [HODI2010] [HAMID2011A] [WOLCHOK2010] [WOLCHOK2010A]. Par ailleurs, les données actuellement disponibles ne permettent pas de conclure sur une différence potentielle d'efficacité de l'ipilimumab selon le statut BRAF des patients (niveau de preuve D) [SHAHABI2012]. Il n'y a pas de données actuellement disponibles permettant d'évaluer

spécifiquement l'efficacité de l'ipilimumab chez les patients préalablement traités par vémurafénib.
Une vigilance particulière doit être apportée sur le recueil des effets secondaires immunologiques (prurits, éruptions, diarrhées, colite, etc.) potentiellement sévères.
Aucune toxicité particulière de l'ipilimumab n'a été publiée à ce jour chez les patients précédemment traités par vémurafénib. Les données actuellement disponibles ne permettent pas non plus d'évaluer le bénéfice potentiel d'une augmentation de dose d'ipilimumab à 10 mg/kg (niveau de preuve C) [HAMID2011A] [WOLCHOK2010].

3.1.3. Absence de mutation du gène BRAF

1ère ligne de traitement

Pour les patients ne présentant pas de mutation du gène BRAF, la chimiothérapie de référence en 1ère ligne reste la dacarbazine en monothérapie.

Les taux et durées de réponse faibles de la dacarbazine en monothérapie doivent inciter à privilégier l'inclusion des patients dans des essais thérapeutiques dès la 1ère ligne de traitement. Le recours à une monothérapie par témozolomide (hors AMM) peut être discuté dans certaines situations (intérêt d'une voie orale). Il est proposé de ne pas administrer une monochimiothérapie par fotémustine dans cette situation. Son utilisation sera discutée en cas d'évolution cérébrale (cf. question 3) ou en 2ème ligne en l'absence d'alternative thérapeutique ayant montré une efficacité supérieure dans cette situation.

Lors de la publication de ce travail, l'ipilimumab a obtenu un avis favorable pour une extension d'indication en 1ère ligne de traitement quel que soit le statut BRAF du patient. En l'absence de publications disponibles à ce jour, la place de cette molécule en 1ère ligne n'a pu être évaluée.

2ème ligne de traitement

En cas d'échappement agressif au traitement de 1ère ligne, l'indication d'une autre monochimiothérapie est à discuter (ex : témozolomide (hors AMM) si intérêt d'une voie orale et administration de dacarbazine en 1ère ligne ; fotémustine (selon l'AMM) en l'absence d'alternative thérapeutique ayant montré une efficacité supérieure dans cette situation). Il n'est pas recommandé d'administrer de l'ipilimumab dans cette situation au regard de son délai d'action (> 3 mois). Le mécanisme d'action retardée de cette immunothérapie devrait inciter à la sélection de patients présentant une maladie peu agressive et/ou peu évolutive.

Dans les autres situations d'échappement, l'ipilimumab à la dose de 3 mg/kg (conformément à l'AMM du produit) doit être privilégié. Le recours à une monochimiothérapie peut être discuté dans certaines situations (fotémustine ou témozolomide selon le traitement administré en 1ère ligne).

3.2. Question 2 : mélanome pauci-métastatique (hors métastase cérébrale) : chez quels patients faut-il proposer un traitement locorégional des sites métastatiques et, le cas échéant, quelles techniques recommander ?

Les données disponibles sur les traitements locaux des sites métastatiques d'un mélanome sont limitées. Il existe une grande hétérogénéité des populations incluses dans les études ayant évalué les différentes techniques en termes de type de cancer pris en compte. Il est à noter également un manque de recul concernant certains traitements encore en cours d'évaluation.
Compte tenu des données actuellement disponibles, il est encouragé d'inclure les patients dans des essais thérapeutiques afin d'apporter plus d'informations sur les techniques émergentes.

La résection chirurgicale complète, lorsqu'elle s'avère réalisable avec maintien de la qualité de vie, reste recommandée quelle que soit la localisation des métastases. Les gestes invasifs peuvent avoir une indication, même en l'absence de bénéfice en survie au regard de l'amélioration attendue sur la qualité de vie.

Dans le mélanome, la radiothérapie en conditions stéréotaxiques a notamment pour intérêt particulier de contourner une relative résistance à la radiothérapie conventionnelle.

La prise en charge locorégionale des métastases est dépendante de la cinétique tumorale qui est appréciée *via* une évaluation clinicoradiologique en l'absence de marqueurs biologiques d'agressivité tumorale de référence validés. Il est rappelé l'intérêt de confirmer le caractère oligométastatique du mélanome par un bilan adapté (notamment examen TEP au FDG, TDM thoraco-abdomino-pelvienne, IRM cérébrale) avant le recours à un traitement local, quelle que soit la localisation des métastases.

Avant d'envisager un traitement locorégional, il est proposé de réaliser un second bilan de contrôle après un délai de 2-3 mois afin d'évaluer l'évolutivité globale de la maladie en l'absence de métastase cérébrale identifiée lors du bilan initial. Dans l'intervalle, un traitement systémique néoadjuvant peut être discuté en RCP au cas par cas afin de mieux appréhender le profil évolutif et de faciliter le(s) traitement(s) locorégional(aux) à venir. Le choix de la molécule est à discuter, le cas échéant, en fonction du statut mutationnel du patient.

Il n'existe pas de données à ce jour pour préciser la place d'un traitement adjuvant après mise en rémission complète par un(des) traitement(s) locorégional(aux).

Le choix thérapeutique doit tenir compte de l'espérance de vie, de l'indice de performance OMS et du nombre de métastases. Le recours aux seuls soins de support doit être discuté dans certaines situations.

En cas de rechute, la même stratégie thérapeutique doit être discutée.

3.2.1. Traitement des métastases pulmonaires

Au regard de l'impact positif sur la survie globale de l'obtention d'une résection complète (R0) et des faibles proportions de mortalité postopératoire et de complications sévères induites, la chirurgie est le traitement de référence dès lors qu'elle apparaît réalisable (niveau de preuve C) [CASIRAGHI2011] [CONILL2007] [OLIARO2010] [ANDREWS2006] [DEWILT2005] [LEO2000] [OLLILA1998]. Les critères de choix pour l'indication d'une résection chirurgicale, en privilégiant l'épargne parenchymateuse, dépendent notamment du caractère unique de la

métastase pulmonaire et de l'absence de métastases extrapulmonaires. Le bénéfice d'une chirurgie au-delà de 3 métastases pulmonaires n'est pas démontré.

Un traitement systémique néoadjuvant peut être discuté en RCP, au cas par cas, afin de mieux appréhender le profil évolutif et de faciliter l'intervention chirurgicale.

En cas de métastase(s) pulmonaire(s) non résécable(s) et de maladie métastatique peu évolutive, d'autres techniques ablatives peuvent être discutées dans le cadre d'une RCP : radiothérapie stéréotaxique hypofractionnée asservie à la respiration et ablation par radiofréquence. En cas de traitement locorégional impossible ou de métastase(s) pulmonaire(s) non résécable(s) et d'évolutivité métastatique rapide, un traitement systémique est recommandé (cf. question 1).

3.2.2. Traitement des métastases osseuses

Il n'existe pas de spécificité de prise en charge de l'hypercalcémie, du risque fracturaire et des douleurs dans le mélanome cutané métastatique.

Pour les métastases osseuses non vertébrales, par analogie aux autres cancers, une irradiation est indiquée en cas de localisation symptomatique. En cas de risque fracturaire, une chirurgie peut être discutée préalablement à l'irradiation.

Pour les métastases osseuses vertébrales, les techniques de radiothérapie (conventionnelle ou stéréotaxique hypofractionnée) sont le traitement de référence. En cas de signe neurologique ou de risque fracturaire, une chirurgie est indiquée préalablement à l'irradiation. La vertébroplastie peut être proposée comme une alternative à la chirurgie en cas de risque fracturaire. La radiothérapie conventionnelle est alors toujours associée à ces techniques.

3.2.3. Traitement des métastases cutanées

La chirurgie est le traitement de référence dès lors qu'elle apparaît réalisable. La résécabilité s'évalue notamment au regard du caractère disséminé ou non des métastases. Il n'existe à ce jour pas de consensus sur la taille optimale des marges ; l'objectif est d'obtenir des berges saines.

En cas de métastases cutanées non résécables (métastases disséminées ou morbidité opératoire jugée trop importante), d'autres techniques peuvent être discutées :

- Métastases localisées sur une unité topographique : une radiothérapie externe peut être discutée. L'électrochimiothérapie est en cours d'évaluation dans le mélanome métastatique. Par ailleurs, d'autres techniques pourraient être discutées dans le cadre d'une RCP : cryothérapie, imiquimod (hors AMM) ou immunoembolisation. Si les métastases sont localisées sur un membre, une perfusion isolée de membre peut également être proposée car elle permet un contrôle local important (> 90 %) (niveau de preuve B2) sans toutefois avoir d'impact démontré sur l'évolution de la maladie et sur la survie globale (niveau de preuve D) [MORENORAMIREZ2010] [TAKKENBERG2005]. En cas de traitement locorégional impossible, un traitement systémique est recommandé (cf. question 1).
- Métastases localisées sur plusieurs unités topographiques : un traitement systémique est recommandé (cf. question 1).

3.2.4. Traitement des métastases hépatiques

Au regard de l'impact sur la survie sans maladie de l'obtention d'une résection complète (R0, 19 mois) (niveau de preuve C) [ROSE2001], la chirurgie est le traitement de référence en cas de maladie métastatique hépatique limitée et résécable, en l'absence de contre-indication opératoire et de maladie extrahépatique.

Un traitement systémique néoadjuvant peut être discuté en RCP, au cas par cas, afin de mieux appréhender le profil évolutif et de faciliter l'intervention chirurgicale.

Des gestes de thermoablation par radiofréquence peuvent être associés en peropératoire si le parenchyme hépatique restant après la résection est le siège d'autres lésions pour lesquelles une résection complémentaire n'est pas compatible avec la fonction hépatique.

En cas de métastase(s) hépatique(s) limitée(s) et non résécable(s) en l'absence de maladie extrahépatique, les techniques de destruction locale suivantes doivent être discutées dans le cadre d'une RCP : thermoablation par radiofréquence percutanée, cryothérapie percutanée, chimioembolisation, radioembolisation et radiothérapie stéréotaxique. Ces techniques peuvent permettre une amélioration de la qualité de vie et/ou un contrôle de la maladie sans toutefois avoir d'impact démontré sur la survie (niveau de preuve D) [BERBER2005] [AMERSI2006] [NAVARRA2005] [AHRAR2011] [SHARMA2008A] [KAMAT2008] [BROWN2011] [SATO2008A] [CIANNI2010]. En cas de traitement locorégional impossible, un traitement systémique est recommandé (cf. question 1).

En cas de maladie métastatique disséminée, un traitement systémique est également recommandé (cf. question 1).

3.2.5. Traitement des métastases digestives

Au regard du bénéfice significatif sur la survie globale de l'obtention d'une résection complète (R0) par rapport à une résection incomplète (14,6 mois) et des faibles proportions de mortalité postopératoire et de complications sévères induites (niveau de preuve C) [BERGER1999] [GUTMAN2001] [WOOD2001] [MEYER2000] [AGARWALA1999], la chirurgie est le traitement de référence en cas de maladie métastatique digestive limitée et résécable, en l'absence de contre-indication opératoire.

Un traitement systémique néoadjuvant peut être discuté en RCP, au cas par cas, afin de mieux appréhender le profil évolutif et de faciliter l'intervention chirurgicale.

Il est possible de réaliser des chirurgies itératives digestives en cas de faible évolutivité métastatique sous réserve d'une résection complète et en l'absence de contre-indication opératoire et fonctionnelle.

En cas de maladie métastatique digestive non résécable, disséminée ou d'évolutivité rapide, un traitement systémique est recommandé (cf. question 1).

3.3. Question 3 : cas particulier des patients présentant une (des) métastase(s) cérébrale(s) : quel traitement systémique et/ou local(aux) proposer ?

3.3.1. Traitements locorégionaux

Les données disponibles, publiées depuis 2007, issues d'études incluant spécifiquement des patients atteints d'un mélanome et présentant des métastases cérébrales sont limitées. Il existe une forte hétérogénéité des populations incluses dans les études en termes de type de cancers pris en compte.

La prise en charge des métastases cérébrales est conditionnée par leur nombre[7], puis leur localisation, leur taille, le contexte général de la maladie et les comorbidités. Elle privilégie les traitements locaux. Les progrès de la chirurgie et de l'anesthésie permettent des opérations réalisées dans des conditions de sécurité optimale avec des durées d'hospitalisation courtes. Les approches mini-invasives guidées par imagerie multimodale, et l'utilisation de l'électrophysiologie peropératoire, ont réduit le risque opératoire.

Un suivi régulier est nécessaire avec habituellement une évaluation radiologique de la maladie et de la réponse aux traitements par IRM tous les 3 mois, surtout en situation oligométastatique. Afin d'éviter toute toxicité supplémentaire, un traitement antiépileptique prophylactique n'est pas réalisé en l'absence d'antécédent de crise, sauf en conditions périopératoires.

En cas de rechute, la même stratégie thérapeutique doit être discutée.

Le recours aux seuls soins de support doit être discuté dans certaines situations.

Métastase cérébrale unique dont la taille n'excède pas 3 cm : la radiochirurgie (niveau de preuve C) [MUACEVIC2008] ou la radiothérapie en conditions stéréotaxiques s'avère comparable à la chirurgie en termes de contrôle local de la maladie à 1 an et de survie médiane globale. Ces traitements peuvent donc être employés.

La radiochirurgie ou radiothérapie en conditions stéréotaxiques est à privilégier en cas de localisation profonde tandis que la chirurgie reste le traitement de référence en cas de localisation superficielle, ou de métastase hémorragique. Cependant, le choix doit également prendre en compte l'œdème cérébral qui peut être associé à un éventuel déficit neurologique. Dans ces situations, il existe un risque de dépendance aux corticoïdes et la chirurgie, qui permettra d'améliorer plus rapidement l'état fonctionnel, est à privilégier.

Une irradiation en conditions stéréotaxiques du lit opératoire peut être discutée en RCP dans certaines situations.

Métastase cérébrale unique dont la taille est supérieure à 3 cm : la valeur seuil communément admise en pratique au niveau international concernant la taille de la métastase au-delà de laquelle une radiochirurgie ou radiothérapie en conditions stéréotaxiques n'est plus recommandée est 3 cm. En cas de métastase unique dont la taille est supérieure à 3 cm, la chirurgie est le traitement de référence. Une irradiation en conditions stéréotaxiques du lit opératoire peut être discutée en RCP dans certaines situations. En revanche, la réalisation d'une irradiation de l'ensemble de l'encéphale n'est plus recommandée. En effet, une

[7] La situation oligométastatique est définie internationalement par la présence de métastase(s) dont le nombre n'excède pas 3 [SOFFIETTI2006] [JENKINSON2011] [SPERDUTO2008] [SPERDUTO2010].

irradiation de l'ensemble de l'encéphale en complément de la chirurgie ou de la radiochirurgie n'apporte pas de bénéfice en survie globale et induit une toxicité cognitive plus élevée par rapport aux traitements locaux seuls (niveau de preuve C) [CHANG2009A] [KOCHER2011] [LONSER2011].

Métastases cérébrales multiples : le traitement local est là encore à privilégier en combinant éventuellement la chirurgie et la radiochirurgie ou radiothérapie en conditions stéréotaxiques en fonction du nombre, de la taille et de la localisation des métastases. La radiothérapie en conditions stéréotaxiques est validée jusqu'à 3 métastases cérébrales synchrones et consensuelles jusqu'à 6. Elle doit être discutée en RCP, au cas par cas, au-delà de 6 métastases synchrones. En cas de traitement local non réalisable, il doit être discuté un traitement systémique, une irradiation de l'ensemble de l'encéphale ou le recours aux seuls soins de support.

3.3.2. Traitement systémique

Les données disponibles issues d'études incluant spécifiquement des patients présentant des métastases cérébrales ne permettent pas de conclure. Il est à noter que la présence de métastases cérébrales est un critère de non-inclusion dans la majorité des essais thérapeutiques. Aussi, les recommandations ci-après présentées ont été formulées principalement sur la base d'avis d'experts, au-delà des données de la littérature analysées pour la question 1.

À l'instar des patients présentant des mélanomes cutanés métastatiques non résécables (stades IIIC, IV) hors métastase cérébrale (cf. question 1), le traitement systémique de 1ère et de 2ème ligne des patients présentant des métastases cérébrales est de plus en plus conditionné par l'émergence de thérapies ciblées (inhibiteurs de BRAF, MEK et KIT). À ce jour, le choix du traitement est guidé par la présence éventuelle d'une mutation des gènes BRAF, RAS et KIT. Tout mélanome cutané métastatique doit donc aujourd'hui bénéficier d'un génotypage pour recherche mutationnelle dans l'une des plateformes hospitalières de génétique moléculaire des cancers financées par l'INCa et la DGOS. Il est rappelé que cette recherche mutationnelle est effectuée par des techniques de biologie moléculaire réalisées sur matériel fixé en formol tamponné et inclus en paraffine[8].

Toute décision thérapeutique (choix de la molécule, ligne de traitement) doit être discutée en RCP. Au regard du pronostic de la maladie, et malgré l'émergence de ces nouveaux traitements, l'inclusion des patients dans un essai thérapeutique doit être privilégiée et prioritaire. Le choix thérapeutique doit tenir compte de l'espérance de vie, de l'indice de performance OMS et du nombre de métastases. Dans certaines situations, le recours aux seuls soins de support doit être discuté d'emblée ou après la 1ère ligne de traitement.

La chimiothérapie de référence est la fotémustine en monothérapie au regard de son efficacité hors métastase(s) cérébrale(s) comparable à celle de la dacarbazine en monothérapie (survie globale, durée médiane de la réponse et durée médiane jusqu'à progression (niveau de preuve B2)) et de sa capacité à passer la barrière hématoencéphalique du fait de sa grande liposolubilité [AVRIL2004][9].

L'utilisation de polychimiothérapie ou d'immunochimiothérapie en 1ère ou 2ème ligne n'est pas recommandée. En effet, aucun impact sur la survie globale n'a été démontré à ce jour après

[8] Conservation et utilisation des échantillons tumoraux en cancérologie - Actualisation 2011 des indications et recommandations aux tumorothèques. Rapport INCa disponible à l'adresse suivante (novembre 2011) : http://www.e-cancer.fr/rapports-et-expertises/recherche

[9] 43 patients inclus dans cet essai (18,8 %) présentaient au moins une métastase cérébrale (groupe fotémustine : N = 22, groupe dacarbazine : N = 21) [AVRIL2004].

l'addition de molécules de chimiothérapie ou d'immunothérapie à la fotémustine. Il est à noter également que les associations de molécules s'accompagnent d'une surtoxicité pouvant être sévère.

❖ Présence de mutation du gène KIT ou RAS

Il n'existe pas à ce jour de molécules ayant une AMM dans le mélanome cutané métastatique. Ces patients peuvent être éligibles à l'inclusion dans un essai thérapeutique évaluant des inhibiteurs de KIT ou de RAS.

❖ Présence de mutation du gène BRAF

1ère ligne de traitement

Le traitement de 1ère ligne en cas de mutation $BRAF^{V600}$ est une thérapie ciblée représentée aujourd'hui par le vémurafénib en monothérapie compte tenu du bénéfice sur la survie globale observé dans l'essai randomisé de phase III publié par Chapman *et al.*, indépendamment de la localisation des sites métastatiques, (20 % à 6 mois, niveau de preuve B1) et sur la survie médiane sans progression (3-4 mois, niveau de preuve B1), comparativement à la dacarbazine [CHAPMAN2011][10]. Il est cependant à noter que les données disponibles ne permettent pas d'évaluer par comparaison directe l'efficacité du vémurafénib par rapport à la fotémustine en monothérapie, chimiothérapie historiquement de référence dans le traitement des patients présentant une(des) métastase(s) cérébrale(s).

Une vigilance particulière doit être apportée, en cas d'association du vémurafénib et d'une radiothérapie, du fait de cas rapportés récents de toxicité accrue. Il n'y a actuellement pas de données disponibles permettant de se prononcer sur la séquence optimale des traitements et sur la durée des fenêtres thérapeutiques le cas échéant.

À l'instar du vémurafénib, les données publiées concernant le dabrafénib et le tramétinib ont également montré une efficacité (survie globale (niveau de preuve B2) et survie sans progression (niveau de preuve B1)) par rapport à la dacarbazine [HAUSCHILD2012][11] [FLAHERTY2012A][12]. Toutefois, les données disponibles ne permettent pas d'évaluer par comparaison directe leur efficacité par rapport à la fotémustine ou au vémurafénib. Dans l'attente de la mise à disposition en France du dabrafénib et du tramétinib, ils ne peuvent à ce jour être recommandés. L'intérêt à venir des inhibiteurs de MEK résidera vraisemblablement dans leur association avec un inhibiteur de BRAF. Cette approche est en cours d'évaluation dans le cadre d'essais cliniques dont les objectifs sont d'augmenter le taux et la durée de réponse avec des profils de tolérance acceptables. À ce jour, cette association ne peut donc être proposée en dehors du cadre d'essais thérapeutiques.

Compte tenu du recul limité dont nous disposons à ce jour sur l'utilisation de ces nouvelles molécules, une vigilance particulière doit être apportée sur le recueil des effets secondaires.

Lors de la publication de ce travail, l'ipilimumab a obtenu un avis favorable pour une extension d'indication en 1ère ligne de traitement quel que soit le statut BRAF du patient. En l'absence de publications disponibles à ce jour, la place de cette molécule en 1ère ligne n'a pu être évaluée.

---

[10] La présence de métastases cérébrales actives constituait un critère de non-inclusion dans l'essai. Les patients présentant des métastases cérébrales traitées au moins 3 mois avant la date d'inclusion et n'ayant pas progressé depuis étaient quant à eux éligibles à l'inclusion [CHAPMAN2011].

[11] La présence de métastases cérébrales actives constituait un critère de non-inclusion dans l'essai [HAUSCHILD2012].

[12] 11 patients inclus dans cet essai (3,4 %) présentaient au moins une métastase cérébrale stable (groupe tramétinib : N = 9, groupe dacarbazine ou paclitaxel : N = 2) [FLAHERTY2012A].

2ème ligne de traitement

En cas d'échappement agressif au vémurafénib, aucune chimiothérapie n'a montré à ce jour sa supériorité en termes de survie globale par rapport à la fotémustine (traitement de référence en 2ème ligne dans cette situation). Le recours à une monothérapie par témozolomide (hors AMM) peut être discuté dans certaines situations. En effet, sa voie d'administration (voie orale en ambulatoire) pourrait présenter un avantage notamment lorsque l'administration intraveineuse en établissement de santé n'est pas adaptée.

La survie médiane étant estimée à moins de 3 mois dans cette situation, il n'est pas recommandé d'administrer de l'ipilimumab au regard de son délai d'action (> 3 mois). Le mécanisme d'action retardée de cette immunothérapie devrait inciter à la sélection de patients présentant une maladie peu agressive et/ou peu évolutive.

En cas de réponse dissociée entre les différents sites métastatiques, il peut être discuté de poursuivre le vémurafénib si un traitement local des lésions ayant progressé ou étant nouvellement apparues est réalisable. Si un tel traitement s'avère impossible, il peut être envisagé d'arrêter le vémurafénib et de débuter une autre monothérapie (fotémustine, témozolomide (hors AMM) si intérêt d'une voie orale ou ipilimumab à la dose de 3 mg/kg (conformément à l'AMM du produit) en fonction de l'évolutivité et au regard de la réponse prolongée au traitement observée en pratique chez certains patients traités par ipilimumab). À noter cependant que les données disponibles ne permettent pas d'évaluer par comparaison directe son efficacité par rapport à la fotémustine en monothérapie et que la proportion de patients répondeurs à l'ipilimumab, rapportée dans les études disponibles, est inférieure à 10 % et qu'il n'existe pas actuellement de marqueur biologique prédictif de réponse permettant d'identifier ces patients répondeurs à l'ipilimumab [HODI2010][13] [HAMID2011A][14] [WOLCHOK2010][15] [WOLCHOK2010A][16]. Les données actuellement disponibles ne permettent pas de conclure sur une différence potentielle d'efficacité de l'ipilimumab selon le statut BRAF des patients (niveau de preuve D) [SHAHABI2012][17].

Il n'y a pas de données actuellement disponibles permettant d'évaluer spécifiquement l'efficacité de l'ipilimumab chez les patients préalablement traités par vémurafénib. Par ailleurs, une vigilance particulière doit être apportée sur le recueil des effets secondaires immunologiques (prurits, éruptions, diarrhées, colite, etc.) potentiellement sévères. Aucune toxicité particulière de l'ipilimumab n'a été décrite à ce jour chez les patients précédemment traités par vémurafénib. Les données actuellement disponibles ne permettent pas non plus d'évaluer le bénéfice potentiel d'une augmentation de dose d'ipilimumab à 10 mg/kg (niveau de preuve C) [HAMID2011A][18] [WOLCHOK2010][19].

Dans les autres situations d'échappement, une monothérapie par ipilimumab ou par fotémustine peut être discutée. Le recours à une monothérapie par témozolomide (hors AMM) peut également être discuté dans certaines situations (intérêt d'une voie orale).

---

[13] 82 patients inclus dans cet essai (12,1 %) présentaient au moins une métastase cérébrale (groupe ipilimumab : N = 15, groupe ipilimumab + gp100 : N = 46, groupe gp100 : N = 21) [HODI2010].

[14] La présence de métastases cérébrales actives ou stables constituait un critère de non-inclusion dans l'essai [HAMID2011A].

[15] La proportion de patients inclus dans l'essai et présentant une ou plusieurs métastases cérébrales n'est pas précisée [WOLCHOK2010].

[16] La proportion de patients inclus dans l'essai et présentant une ou plusieurs métastases cérébrales n'est pas précisée [WOLCHOK2010A].

[17] La présence de métastases cérébrales actives constituait un critère de non-inclusion dans l'étude [SHAHABI2012].

[18] La présence de métastases cérébrales actives ou stables constituait un critère de non-inclusion dans l'essai [HAMID2011A].

[19] La proportion de patients inclus dans l'essai et présentant une ou plusieurs métastases cérébrales n'est pas précisée [WOLCHOK2010].

❖ Absence de mutation du gène BRAF

1ère ligne de traitement

Pour les patients ne présentant pas de mutation du gène BRAF, la chimiothérapie de référence en 1ère ligne est la fotémustine en monothérapie. Ses taux et durées de réponse doivent inciter à privilégier l'inclusion des patients dans des essais thérapeutiques dès la 1ère ligne de traitement. Le recours à une monothérapie par témozolomide (hors AMM) peut être discuté dans certaines situations (intérêt d'une voie orale).

Lors de la publication de ce travail, l'ipilimumab a obtenu un avis favorable pour une extension d'indication en 1ère ligne de traitement quel que soit le statut BRAF du patient. En l'absence de publications disponibles à ce jour, la place de cette molécule en 1ère ligne n'a pu être évaluée.

2ème ligne de traitement

En cas d'échappement agressif au traitement de 1ère ligne, l'indication d'une autre monochimiothérapie est à discuter. Il n'est pas recommandé d'administrer de l'ipilimumab dans cette situation au regard de son délai d'action (> 3 mois). Le mécanisme d'action retardée de cette immunothérapie devrait inciter à la sélection de patients présentant une maladie peu agressive et/ou peu évolutive.

Dans les autres situations d'échappement, l'ipilimumab à la dose de 3 mg/kg (conformément à l'AMM du produit) doit être privilégié. Le recours à une monochimiothérapie peut être discuté.

4. Arbres décisionnels

4.1. Question 1 : traitement systémique du mélanome métastatique non résécable (stade IIIC, IV) hors métastase cérébrale : quelle(s) molécule(s) de première et deuxième lignes et chez quels patients ?

4.1.1. Présence de mutation du gène BRAF

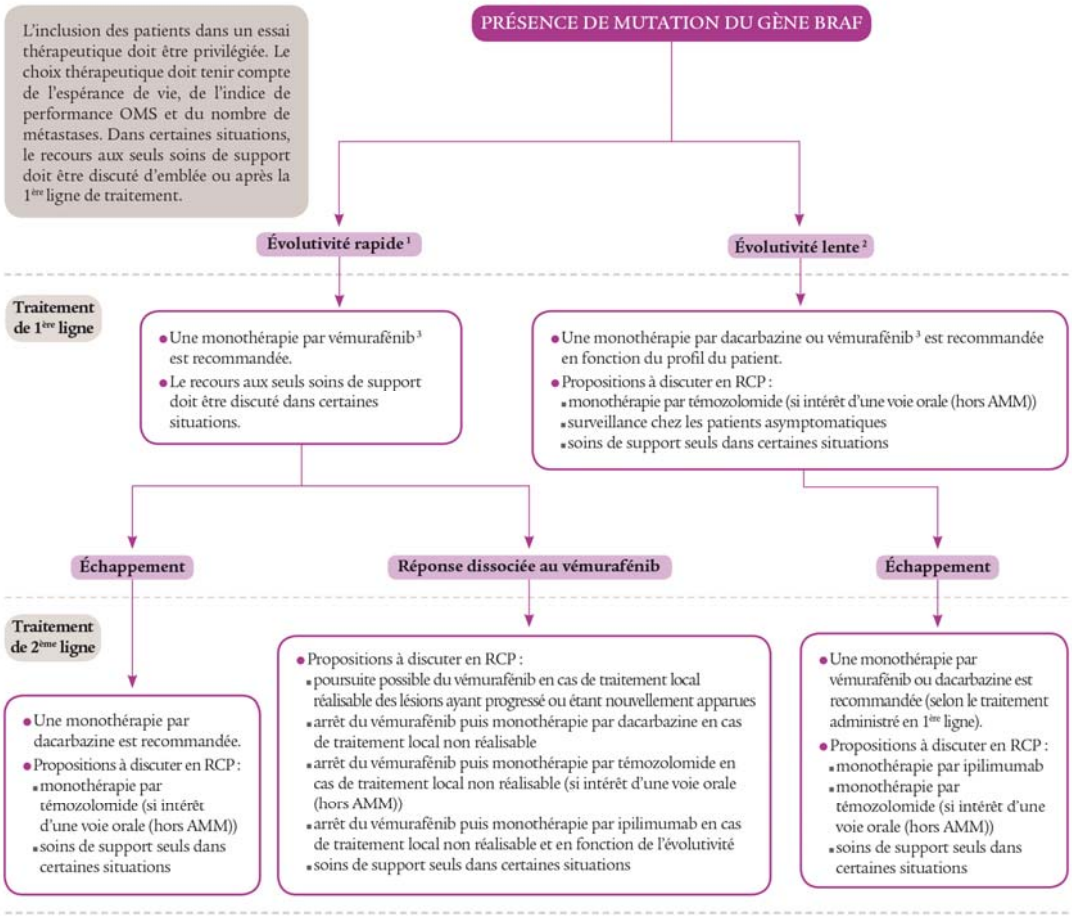

4.1.2. Absence de mutation du gène BRAF

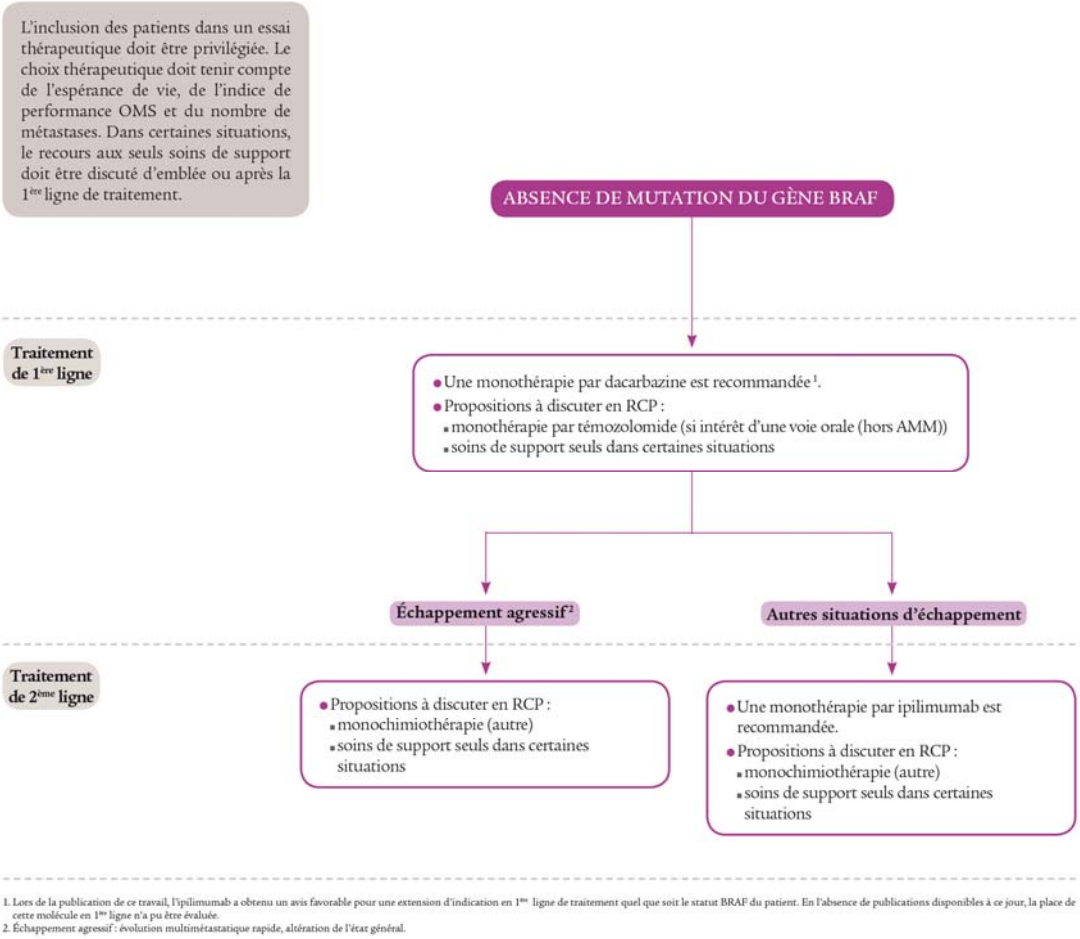

1. Lors de la publication de ce travail, l'ipilimumab a obtenu un avis favorable pour une extension d'indication en 1ère ligne de traitement quel que soit le statut BRAF du patient. En l'absence de publications disponibles à ce jour, la place de cette molécule en 1ère ligne n'a pu être évaluée.
2. Échappement agressif : évolution multimétastatique rapide, altération de l'état général.

4.2. Question 2 : mélanome pauci-métastatique (hors métastase cérébrale) : chez quels patients faut-il proposer un traitement locorégional des sites métastatiques et, le cas échéant, quelles techniques recommander ?

4.2.1. Traitement des métastases pulmonaires

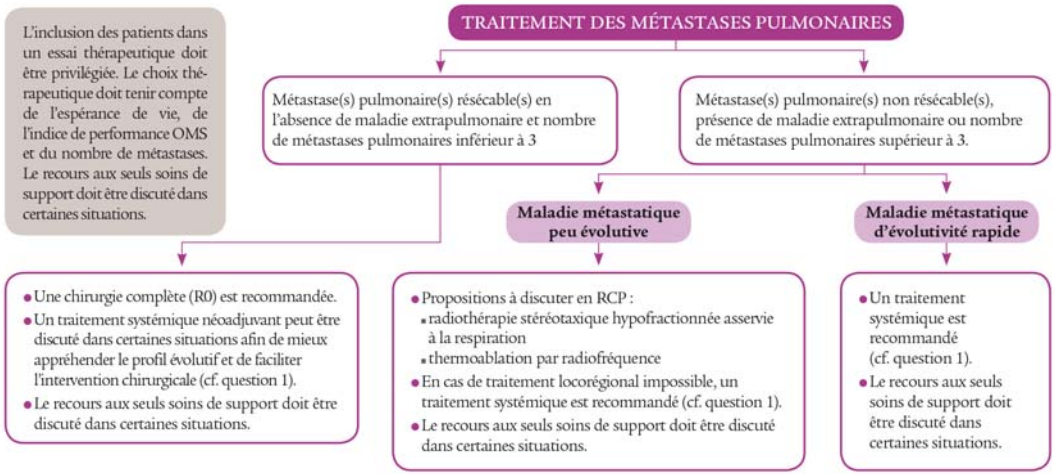

4.2.2. Traitement des métastases osseuses

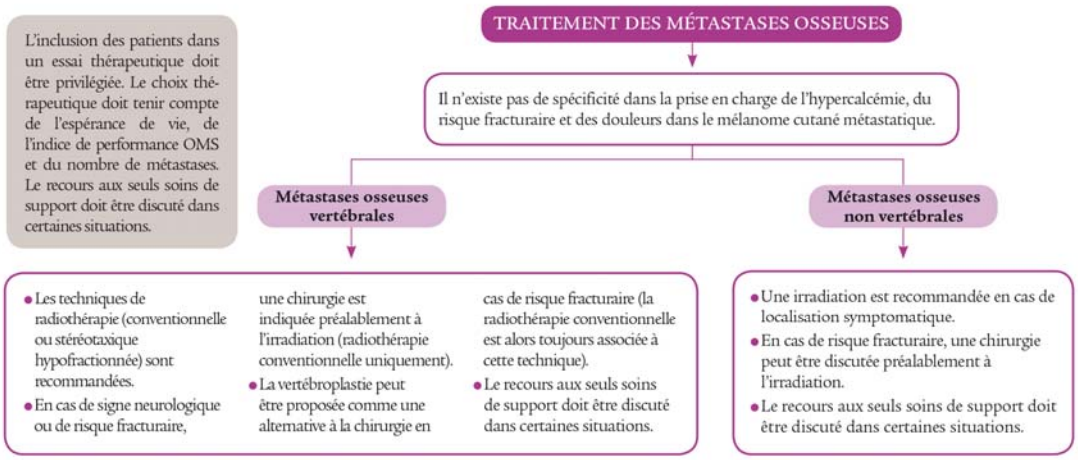

4.2.3. Traitement des métastases cutanées

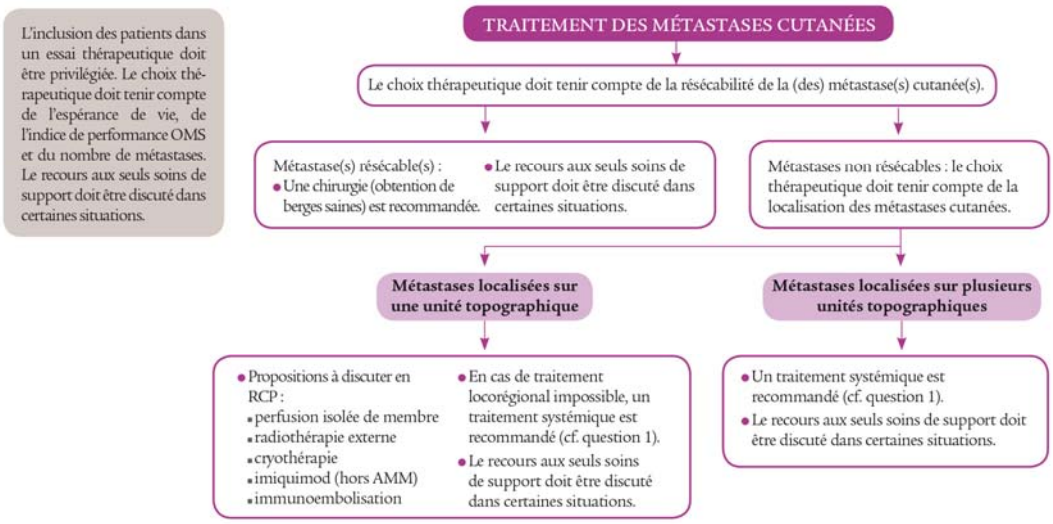

4.2.4. Traitement des métastases hépatiques

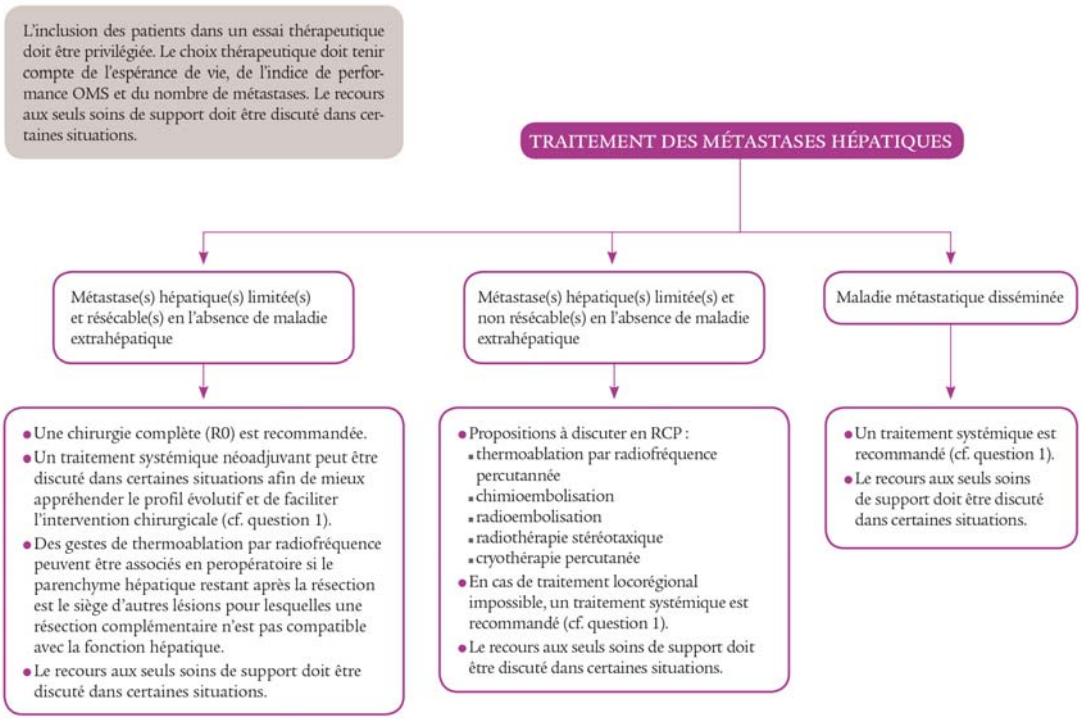

4.2.5. Traitement des métastases digestives

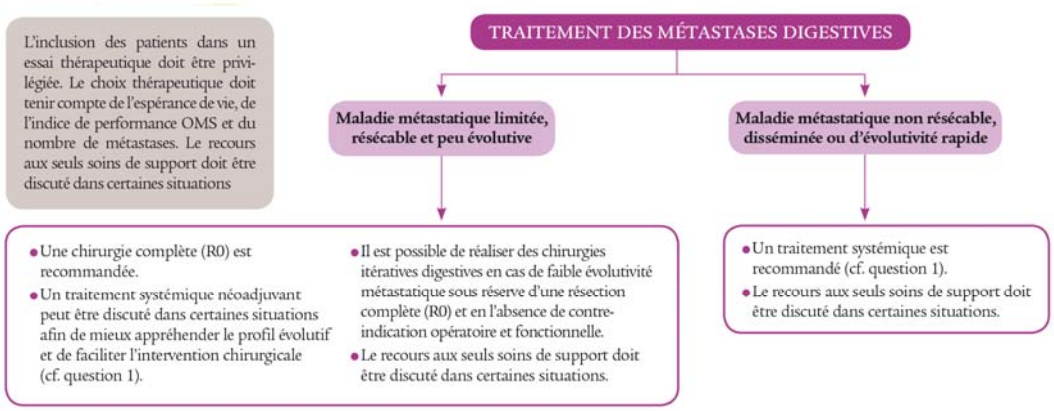

4.3. Question 3 : cas particulier des patients présentant une (des) métastase(s) cérébrale(s) : quel traitement systémique et/ou local(aux) proposer ?

4.3.1. Traitements locorégionaux

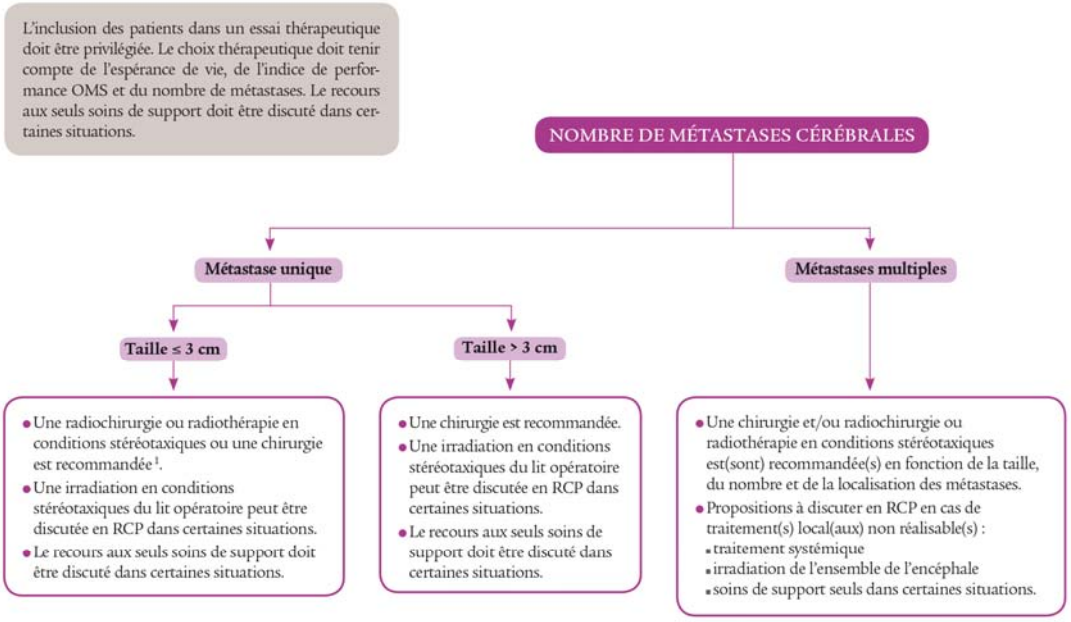

1. La radiochirurgie ou radiothérapie stéréotaxique est à privilégier en cas de localisation profonde tandis que la chirurgie reste le traitement de référence en cas de localisation superficielle ou de métastase hémorragique. Cependant, le choix doit également prendre en compte l'œdème cérébral qui peut être associé à un éventuel déficit neurologique. Dans ces situations, il existe un risque de dépendance aux corticoïdes et la chirurgie, qui permettra d'améliorer plus rapidement l'état fonctionnel, est à privilégier.

4.3.2. Traitement systémique : présence de mutation du gène BRAF

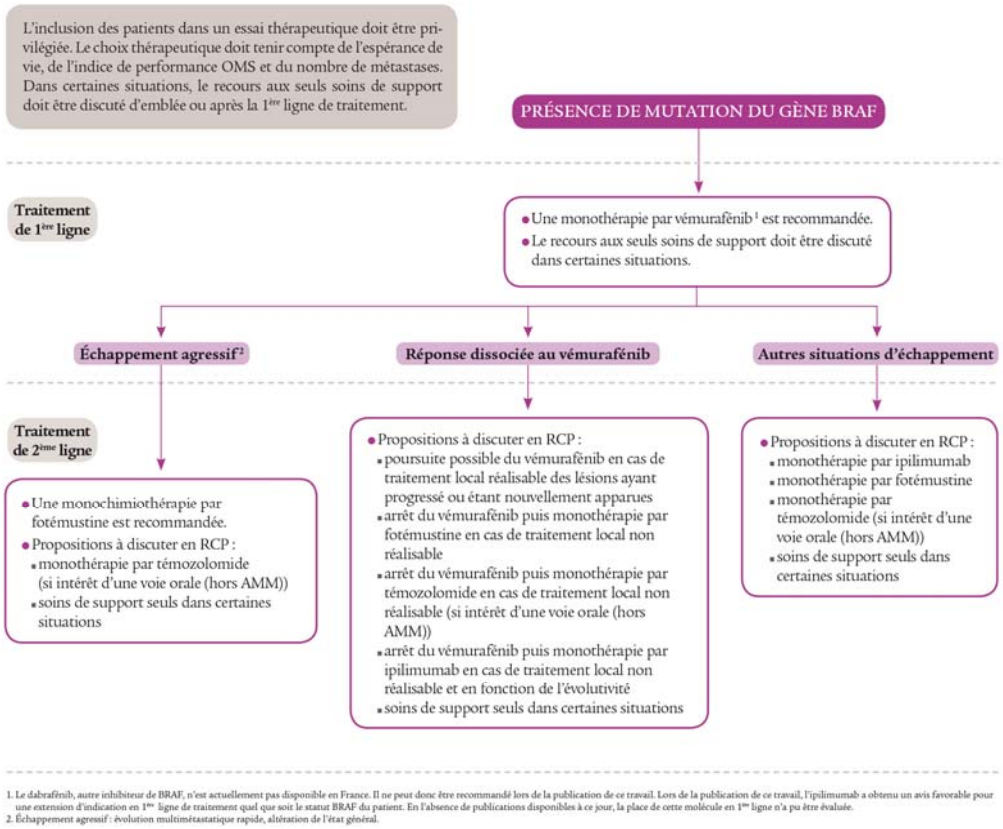

4.3.3. Traitement systémique : absence de mutation du gène BRAF

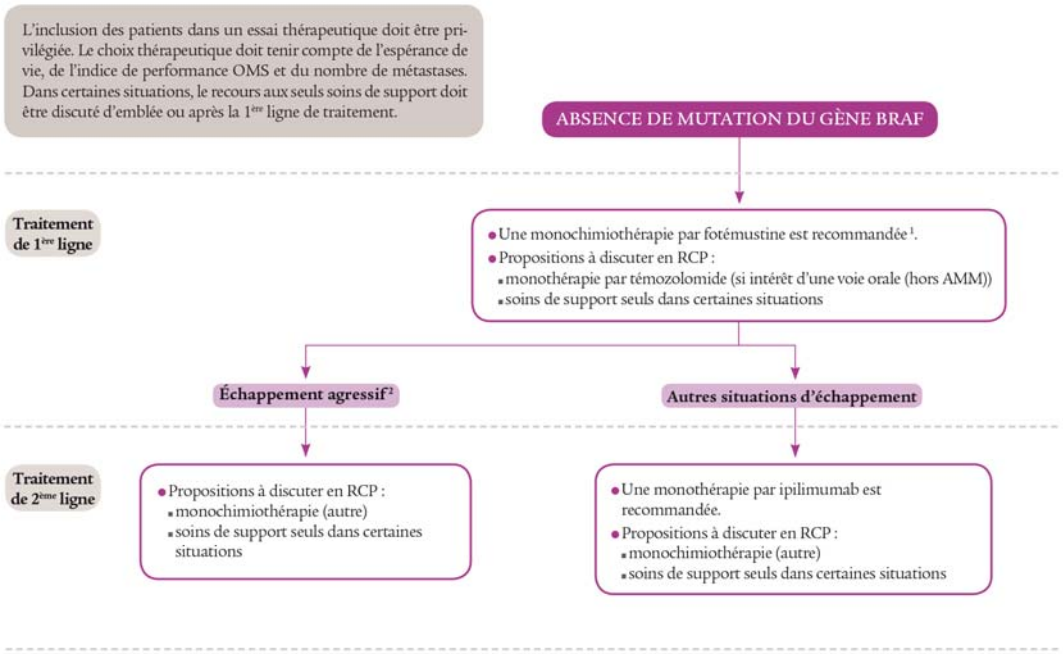

1. Lors de la publication de ce travail, l'ipilimumab a obtenu un avis favorable pour une extension d'indication en 1re ligne de traitement quel que soit le statut BRAF du patient. En l'absence de publications disponibles à ce jour, la place de cette molécule en 1re ligne n'a pu être évaluée.
2. Échappement agressif : évolution multimétastatique rapide, altération de l'état général.

5. Groupe de travail et coordination

5.1. Groupe de travail

Marie-Thérèse Leccia, dermatologue, Hôpital Michallon, Grenoble (coordonnatrice scientifique)

Christophe Bedane, dermatologue, Hôpital Dupuytren, Limoges

Patrick Combemale, dermatologue, Centre Léon Bérard, Lyon

Didier Cupissol, oncologue médical, ICM, Institut du cancer de Montpellier Val d'Aurelle, Montpellier

Stéphane Derrey, neurochirurgien, Hôpital Charles-Nicolle, Rouen

Inna Dygai-Cochet, médecin nucléaire, Centre Georges François Leclerc, Dijon

Laurence Lamant, anatomopathologiste, Hôpital Purpan, Toulouse

Vincent Lubrano, neurochirurgien, Hôpital Hôtel-Dieu Saint-Jacques, Toulouse

Xavier Mirabel, radiothérapeute, Centre Oscar Lambret, Lille

Philippe Modiano, dermatologue, Hôpital Saint Vincent de Paul, Lille

Anne Mourrégot, chirurgien, ICM, Institut du cancer de Montpellier Val d'Aurelle, Montpellier

Marie-Ève Rougé Bugat, médecin généraliste, Cabinet médical, Toulouse

Bruno Sassolas, dermatologue, Hôpital Cavale Blanche, Brest

Sophie Siegrist, médecin généraliste, Cabinet médical, Metz

Juliette Thariat, radiothérapeute, Centre Antoine Lacassagne, Nice

Olivier Tiffet, chirurgien, Centre hospitalier universitaire, Saint Etienne

Gilles Truc, radiothérapeute, Centre Georges François Leclerc, Dijon

5.2. Institut national du cancer

Coordination par le département Recommandations et Bon Usage du Médicament - Direction des recommandations et de la qualité de l'expertise

François Planchamp, chargé de projet

Laetitia Verdoni, responsable du département

6. Relecteurs

Henri Adamski, dermatologue, Centre hospitalier universitaire, Rennes

Jean-Philippe Arnault, dermatologue, Centre hospitalier universitaire, Amiens

Nicole Basset-Seguin, dermatologue, Hôpital Saint-Louis, Paris

Maxime Battistella, anatomopathologiste, Hôpital Saint-Louis, Paris

Olivier Béatrix, chirurgien, Centre hospitalier, Pierre-Bénite

Hervé Bénateau, chirurgien maxillofacial, Centre hospitalier universitaire, Caen

Guido Bens, dermatologue, Centre hospitalier régional, Orléans

René-Jean Bensadoun, radiothérapeute, Centre hospitalier universitaire, Poitiers

Alina Berriolo Riedinger, médecin nucléaire, Centre Georges-François Leclerc, Dijon

Marie Beylot-Barry, dermatologue, Centre hospitalier universitaire, Bordeaux

Olivier Bousquet, neurochirurgien, Centre hospitalier universitaire, Dijon

Pierre Etienne Cailleux, radiothérapeute, Centre d'oncologie radiothérapie, Chambray lès Tours

Lysian Cartier, radiothérapeute, Institut Sainte Catherine, Avignon

Philippe Célérier, dermatologue, Centre hospitalier, Le Mans

Guillaume Chaby, dermatologue, Centre hospitalier universitaire, Amiens

Julie Charles, dermatologue, Centre hospitalier universitaire, Grenoble

Pierre Clavère, radiothérapeute, Centre hospitalier universitaire, Limoges

Frédéric Courbon, médecin nucléaire, Institut Claudius Regaud, Toulouse

Ali Dadban, dermatologue, Centre hospitalier universitaire, Amiens

Sophie Dalac Rat, dermatologue, Centre hospitalier universitaire, Dijon

Stéphane Dalle, dermatologue, Centre hospitalier, Pierre-Bénite

Isabelle David, radiothérapeute, Institut Claudius Regaud, Toulouse

Arnaud de la Fouchardière, anatomopathologiste, Centre Léon Bérard, Lyon

Michel de Pontville, dermatologue, Centre hospitalier universitaire, Caen

Sixtine de Raucourt, dermatologue, Centre hospitalier universitaire, Caen

Olivier Dereure, dermatologue, Centre hospitalier universitaire, Montpellier

Nadia Djéridi, dermatologue, Cabinet libéral, Saint Paul

Brigitte Dréno, dermatologue, Centre hospitalier universitaire, Nantes

Alain Dupuy, dermatologue, Centre hospitalier universitaire, Rennes

Xavier Durando, oncologue médical, Centre Jean Perrin, Clermont-Ferrand

Damien Giacchero, dermatologue, Centre hospitalier universitaire, Nice

Francesco Giammarile, médecin nucléaire, Centre hospitalier, Pierre-Bénite

Céline Girard, dermatologue, Centre hospitalier universitaire, Montpellier

Florence Granel-Brocard, dermatologue, Centre hospitalier universitaire, Vandœuvre-lès-Nancy

Florent Grange, dermatologue, Centre hospitalier universitaire, Reims

Jean Jacques Grob, dermatologue, Hôpital de la Timone, Marseille

Bernard Guillot, dermatologue, Centre hospitalier universitaire, Montpellier

Elif Hindie, médecin nucléaire, Centre hospitalier universitaire, Bordeaux

Damien Huglo, médecin nucléaire, Centre hospitalier régional universitaire, Lille

Vincent Huguier, chirurgien, Centre hospitalier universitaire, Poitiers

Nicolas Isambert, oncologue médical, Centre Georges-François Leclerc, Dijon

Idalie Jennesseaux, dermatologue, Centre hospitalier, Le Havre

Géraldine Jeudy, dermatologue, Centre hospitalier universitaire, Dijon

Claire Josse, médecin en soins palliatifs, Centre hospitalier universitaire, Amiens

Thomas Jouary, dermatologue, Centre hospitalier universitaire, Bordeaux

Bruno Labeille, dermatologue, Centre hospitalier universitaire, Saint Etienne

Guillemette Laval, médecin en soins palliatifs, Centre hospitalier universitaire, Grenoble

Céleste Lebbe, dermatologue, Hôpital Saint-Louis, Paris

Delphine Legoupil, dermatologue, Centre hospitalier universitaire, Brest

Candice Lesage, dermatologue, Centre hospitalier universitaire, Reims

Thierry Lesimple, oncologue médical, Centre Eugène Marquis, Rennes

Hugues Loiseau, neurochirurgien, Centre hospitalier universitaire, Bordeaux

Catherine Lok, dermatologue, Centre hospitalier universitaire, Amiens

Christine Longvert, dermatologue, Hôpital Ambroise Paré, Boulogne-Billancourt

Raphaël Lopez, chirurgien maxillofacial, Centre hospitalier universitaire, Toulouse

Laurent Machet, dermatologue, Centre hospitalier universitaire, Tours

Antoine Mahé, dermatologue, Hôpital Pasteur, Colmar

Olivier Malard, chirurgien, Centre hospitalier universitaire, Nantes

Hamid Mammar, radiothérapeute, Institut Curie, Paris

Sandrine Mansard, dermatologue, Centre hospitalier régional universitaire, Clermont-Ferrand

Eve Maubec, dermatologue, Hôpital Bichat, Paris

Jean-Philippe Merlio, anatomopathologiste, Centre hospitalier universitaire, Bordeaux

Véronique Moullart, médecin nucléaire, Centre hospitalier universitaire, Amiens

Loïc Mourey, oncologue médical, Institut Claudius Regaud, Toulouse

Cécile Pages, dermatologue, Hôpital Saint-Louis, Paris

Jean-Luc Perrot, dermatologue, Centre hospitalier universitaire, Saint Etienne

Lucie Peuvrel, dermatologue, Centre hospitalier universitaire, Nantes

Anne Pham-Ledard, dermatologue, Centre hospitalier universitaire, Bordeaux

Patrice Plantin, dermatologue, Centre hospitalier, Quimper

Jean Régis, neurochirurgien, Centre hospitalier universitaire, Marseille

Georges Reuter, dermatologue, Cabinet libéral, Strasbourg

Nicolas Reyns, neurochirurgien, Centre hospitalier régional universitaire, Lille

Damien Ricard, neurologue, Hôpital Inter-Armées du Val-de-Grâce, Paris

Pierre-Hugues Roche, neurochirurgien, Centre hospitalier universitaire, Marseille

Omar Sacko, neurochirurgien, Centre hospitalier universitaire, Toulouse

Philippe Saiag, dermatologue, Hôpital Ambroise Paré, Boulogne-Billancourt

Mélanie Saint-Jean, dermatologue, Centre hospitalier universitaire, Nantes

Emmanuel Sevin, oncologue médical, Centre François Baclesse, Caen

François Skowron, dermatologue, Centre hospitalier, Valence

Agnès Sparsa, dermatologue, Centre hospitalier universitaire, Limoges

Andrea Stefan, dermatologue, Centre hospitalier universitaire, Caen

Pierre-Emmanuel Stoebner, dermatologue, Centre hospitalier universitaire, Nîmes

Luc Thomas, dermatologue, Centre hospitalier Lyon Sud, Pierre-Bénite

Domitille Thomas-Beaulieu, dermatologue, Centre hospitalier intercommunal, Saint-Germain-en-Laye

Jean-Marc Tourani, oncologue médical, Centre hospitalier universitaire, Poitiers

François Truchetet, dermatologue, Centre hospitalier régional, Thionville

Manuelle Viguier, dermatologue, Hôpital Saint-Louis, Paris

Pierre Wolkenstein, dermatologue, Hôpital Henri Mondor, Créteil

7. Références bibliographiques

7.1. Question 1 : traitement systémique du mélanome métastatique non résécable (stade IIIC, IV) hors métastase cérébrale : quelle(s) molécule(s) de première et deuxième lignes et chez quels patients ?

[ATKINS2008A] Atkins MB, Hsu J, Lee S, Cohen GI, Flaherty LE, Sosman JA et al. Phase III trial comparing concurrent biochemotherapy with cisplatin, vinblastine, dacarbazine, interleukin-2, and interferon alfa-2b with cisplatin, vinblastine, and dacarbazine alone in patients with metastatic malignant melanoma (E3695): : a trial coordinated by the Eastern Cooperative Oncology Group. J Clin Oncol 2008; 26(35):5748-54.

[ATZPODIEN2007] Atzpodien J, Terfloth K, Fluck M, Reitz M. Cisplatin, gemcitabine, and treosulfan in relapsed stage IV cutaneous malignant melanoma patients. Br J Cancer 2007; 97(10):1329-32.

[AVRIL2004] Avril MF, Aamdal S, Grob JJ, Hauschild A, Mohr P, Bonerandi JJ et al. Fotemustine compared with dacarbazine in patients with disseminated malignant melanoma: : a phase III study. J Clin Oncol 2004; 22(6):1118-25.

[BAFALOUKOS2005] Bafaloukos D, Tsoutsos D, Kalofonos H, Chalkidou S, Panagiotou P, Linardou E et al. Temozolomide and cisplatin versus temozolomide in patients with advanced melanoma: : a randomized phase II study of the Hellenic Cooperative Oncology Group. Ann Oncol 2005; 16(6):950-7.

[BAR2008] Bar J, Yerushalmi R, Shapira-Frummer R, Kutchuk I, Sulkes A, Gutman H et al. Concurrent chemobiotherapy with cisplatin, dacarbazine, decrescendo interleukin-2 and interferon alpha2b in patients with metastatic melanoma. Oncol Rep 2008; 20(6):1533-8.

[BEDIKIAN2011] Bedikian AY, DeConti RC, Conry R, Agarwala S, Papadopoulos N, Kim KB et al. Phase 3 study of docosahexaenoic acid-paclitaxel versus dacarbazine in patients with metastatic malignant melanoma. Ann Oncol 2011; 22(4):787-93.

[BEDIKIAN2008] Bedikian AY, Johnson MM, Warneke CL, McIntyre S, Papadopoulos N, Hwu WJ et al. Systemic therapy for unresectable metastatic melanoma: : impact of biochemotherapy on long-term survival. J Immunotoxicol 2008; 5(2):201-7.

[BEGUERIE2010] Beguerie JR, Xingzhong J, Valdez RP. Tamoxifen vs. non-tamoxifen treatment for advanced melanoma: : a meta-analysis. Int J Dermatol 2010; 49(10):1194-202.

[CARVAJAL2011] Carvajal RD, Antonescu CR, Wolchok JD, Chapman PB, Roman RA, Teitcher J et al. KIT as a therapeutic target in metastatic melanoma. JAMA 2011; 305(22):2327-34.

[CHAPMAN2011] Chapman PB, Hauschild A, Robert C, Haanen JB, Ascierto P, Larkin J et al. Improved survival with vemurafenib in melanoma with BRAF V600E mutation. N Engl J Med 2011; 364(26):2507-16.

[CLARK2010] Clark JI, Moon J, Hutchins LF, Sosman JA, Kast WM, Da Silva DM et al. Phase 2 trial of combination thalidomide plus temozolomide in patients with metastatic malignant melanoma: : Southwest Oncology Group S0508. Cancer 2010; 116(2):424-31.

[CULVER2011] Culver ME, Gatesman ML, Mancl EE, Lowe DK. Ipilimumab: : a novel

treatment for metastatic melanoma. Ann Pharmacother 2011; 45(4):510-9.

[DOWNEY2007] Downey SG, Klapper JA, Smith FO, Yang JC, Sherry RM, Royal RE et al. Prognostic factors related to clinical response in patients with metastatic melanoma treated by CTL-associated antigen-4 blockade. Clin Cancer Res 2007; 13(22 Pt 1): 6681-8.

[EAGER2009] Eager RM, Cunningham CC, Senzer NN, Stephenson J, Jr., Anthony SP, O'Day SJ et al. Phase II assessment of talabostat and cisplatin in second-line stage IV melanoma. BMC Cancer 2009; ;9:263.

[EGBERTS2011] Egberts F, Gutzmer R, Ugurel S, Becker JC, Trefzer U, Degen A et al. Sorafenib and pegylated interferon-alpha2b in advanced metastatic melanoma: : a multicenter phase II DeCOG trial. Ann Oncol 2011; 22(7):1667-74.

[EIGENTLER2011] Eigentler TK, Weide B, de BF, Spitaleri G, Romanini A, Pflugfelder A et al. A dose-escalation and signal-generating study of the immunocytokine L19-IL2 in combination with dacarbazine for the therapy of patients with metastatic melanoma. Clin Cancer Res 2011; 17(24):7732-42.

[EISEN2011] Eisen T, Marais R, Affolter A, Lorigan P, Robert C, Corrie P et al. Sorafenib and dacarbazine as first-line therapy for advanced melanoma: : phase I and open-label phase II studies. Br J Cancer 2011; 105(3):353-9.

[EROGLU2011] Eroglu Z, Kong KM, Jakowatz JG, Samlowski W, Fruehauf JP. Phase II clinical trial evaluating docetaxel, vinorelbine and GM-CSF in stage IV melanoma. Cancer Chemother Pharmacol 2011; 68(4):1081-7.

[FAROLFI2012] Farolfi A, Ridolfi L, Guidoboni M, Nicoletti SV, Piciucchi S, Valmorri L et al. Ipilimumab in advanced melanoma: : reports of long-lasting responses. Melanoma Res 2012; 22(3):263-70.

[FLAHERTY2012B] Flaherty KT, Infante JR, Daud A, Gonzalez R, Kefford RF, Sosman J et al. Combined BRAF and MEK inhibition in Melanoma with BRAF V600 Mutations. N Engl J Med 2012; 1-10.

[FLAHERTY2010] Flaherty KT, Puzanov I, Kim KB, Ribas A, McArthur GA, Sosman JA et al. Inhibition of mutated, activated BRAF in metastatic melanoma. N Engl J Med 2010; 363(9):809-19.

[FLAHERTY2012A] Flaherty KT, Robert C, Hersey P, Nathan P, Garbe C, Milhem M et al. Improved survival with MEK inhibition in BRAF-mutated melanoma. N Engl J Med 2012; 367(2):107-14.

[FRUEHAUF2011] Fruehauf J, Lutzky J, McDermott D, Brown CK, Meric JB, Rosbrook B et al. Multicenter, phase II study of axitinib, a selective second-generation inhibitor of vascular endothelial growth factor receptors 1, 2, and 3, in patients with metastatic melanoma. Clin Cancer Res 2011; 17(23):7462-9.

[GLOVER2003] Glover D, Ibrahim J, Kirkwood J, Glick J, Karp D, Stewart J et al. Phase II randomized trial of cisplatin and WR-2721 versus cisplatin alone for metastatic melanoma: : an Eastern Cooperative Oncology Group Study (E1686). Melanoma Res 2003; 13(6):619-26.

[GRIGNOL2011] Grignol VP, Olencki T, Relekar K, Taylor C, Kibler A, Kefauver C et al. A phase 2 trial of bevacizumab and high-dose interferon alpha 2B in metastatic melanoma. J Immunother 2011; 34(6):509-15.

[GUILLOT2008] Guillot B, Khamari A, Cupissol D, Delaunay M, Bedane C, Dreno B et al. Temozolomide associated with PEG-interferon in patients with metastatic melanoma: : a multicenter prospective

phase I/II study. Melanoma Res 2008; 18(2):141-6.

[GUO2011] Guo J, Si L, Kong Y, Flaherty KT, Xu X, Zhu Y et al. Phase II, open-label, single-arm trial of imatinib mesylate in patients with metastatic melanoma harboring c-Kit mutation or amplification. J Clin Oncol 2011; 29(21):2904-9.

[HAINSWORTH2010] Hainsworth JD, Infante JR, Spigel DR, Peyton JD, Thompson DS, Lane CM et al. Bevacizumab and everolimus in the treatment of patients with metastatic melanoma: : a phase 2 trial of the Sarah Cannon Oncology Research Consortium. Cancer 2010; 116(17):4122-9.

[HAMID2011A] Hamid O, Schmidt H, Nissan A, Ridolfi L, Aamdal S, Hansson J et al. A prospective phase II trial exploring the association between tumor microenvironment biomarkers and clinical activity of ipilimumab in advanced melanoma. J Transl Med 2011; 9:204.

[HAMM2008] Hamm C, Verma S, Petrella T, Bak K, Charette M, Melanoma Disease Site Group of Cancer Care Ontario's Program in Evidence-based Care. Biochemotherapy for the treatment of metastatic malignant melanoma: : a systematic review. Cancer Treat Rev 2008; 34(2):145-56.

[HAUSCHILD2009] Hauschild A, Agarwala SS, Trefzer U, Hogg D, Robert C, Hersey P et al. Results of a phase III, randomized, placebo-controlled study of sorafenib in combination with carboplatin and paclitaxel as second-line treatment in patients with unresectable stage III or stage IV melanoma. J Clin Oncol 2009; 27(17):2823-30.

[HAUSCHILD2008] Hauschild A, Dummer R, Ugurel S, Kaehler KC, Egberts F, Fink W et al. Combined treatment with pegylated interferon-alpha-2a and dacarbazine in patients with advanced metastatic melanoma: : a phase 2 study. Cancer 2008; 113(6):1404-11.

[HAUSCHILD2012] Hauschild A, Grob JJ, Demidov LV, Jouary T, Gutzmer R, Millward M et al. Dabrafenib in BRAF-mutated metastatic melanoma: : a multicentre, open-label, phase 3 randomised controlled trial. Lancet 2012; 380(9839):358-65.

[HAUSCHILD2008A] Hauschild A, Trefzer U, Garbe C, Kaehler KC, Ugurel S, Kiecker F et al. Multicenter phase II trial of the histone deacetylase inhibitor pyridylmethyl-N-{4-[(2-aminophenyl)-carbamoyl]-benzyl}-carbamate in pretreated metastatic melanoma. Melanoma Res 2008; 18(4):274-8.

[HERSEY2010] Hersey P, Sosman J, O'Day S, Richards J, Bedikian A, Gonzalez R et al. A randomized phase 2 study of etaracizumab, a monoclonal antibody against integrin alpha(v)beta(3), + or - dacarbazine in patients with stage IV metastatic melanoma. Cancer 2010; 116(6):1526-34.

[HERSH2011] Hersh EM, O'Day SJ, Powderly J, Khan KD, Pavlick AC, Cranmer LD et al. A phase II multicenter study of ipilimumab with or without dacarbazine in chemotherapy-naive patients with advanced melanoma. Invest New Drugs 2011; 29(3):489-98.

[HERSH2010] Hersh EM, O'Day SJ, Ribas A, Samlowski WE, Gordon MS, Shechter DE et al. A phase 2 clinical trial of nab-paclitaxel in previously treated and chemotherapy-naive patients with metastatic melanoma. Cancer 2010; 116(1):155-63.

[HESS2007] Hess V, Herrmann R, Veelken H, Schwabe M. Interleukin-2-based biochemotherapy for patients with stage IV melanoma: : long-term survivors outside a clinical trial setting. Oncology 2007; 73(1-2):33-40.

[HODI2010] Hodi FS, O'Day SJ, McDermott DF, Weber RW, Sosman JA, Haanen JB et al. Improved survival with ipilimumab in patients with metastatic melanoma. N Engl J Med 2010; 363(8):711-23.

[HOFMANN2007A] Hofmann MA, Gabriel V, Milling A, Kiecker F, Sterry W, Trefzer U. High-dose platinum combination therapy in pretreated patients with disseminated melanoma. Chemotherapy 2007; 53(6):422-8.

[HOFMANN2011] Hofmann MA, Hauschild A, Mohr P, Garbe C, Weichenthal M, Trefzer U et al. Prospective evaluation of supportive care with or without CVD chemotherapy as a second-line treatment in advanced melanoma by patient's choice: : a multicentre Dermatologic Cooperative Oncology Group trial. Melanoma Res 2011; 21(6):516-23.

[IVES2007] Ives NJ, Stowe RL, Lorigan P, Wheatley K. Chemotherapy compared with biochemotherapy for the treatment of metastatic melanoma: : a meta-analysis of 18 trials involving 2,621 patients. J Clin Oncol 2007; 25(34):5426-34.

[JUNGNELIUS1998] Jungnelius U, Ringborg U, Aamdal S, Mattsson J, Stierner U, Ingvar C et al. Dacarbazine-vindesine versus dacarbazine-vindesine-cisplatin in disseminated malignant melanoma. Eur J Cancer 1998; 34(9):1368-74.

[KEFFORD2010] Kefford RF, Clingan PR, Brady B, Ballmer A, Morganti A, Hersey P. A randomized, double-blind, placebo-controlled study of high-dose bosentan in patients with stage IV metastatic melanoma receiving first-line dacarbazine chemotherapy. Mol Cancer 2010; 969, 2010.

[KEILHOLZ1997A] Keilholz U, Goey SH, Punt CJ, Proebstle TM, Salzmann R, Scheibenbogen C et al. Interferon alfa-2a and interleukin-2 with or without cisplatin in metastatic melanoma: : a randomized trial of the European Organization for Research and Treatment of Cancer Melanoma Cooperative Group. J Clin Oncol 1997; 15(7):2579-88.

[KIM2008] Kim KB, Eton O, Davis DW, Frazier ML, McConkey DJ, Diwan AH et al. Phase II trial of imatinib mesylate in patients with metastatic melanoma. Br J Cancer 2008; ;99(5):734-40.

[KIM2012A] Kim KB, Sosman JA, Fruehauf JP, Linette GP, Markovic SN, McDermott DF et al. BEAM: : a randomized phase II study evaluating the activity of bevacizumab in combination with carboplatin plus paclitaxel in patients with previously untreated advanced melanoma. J Clin Oncol 2012; 30(1):34-41.

[KIRKWOOD2012] Kirkwood JM, Bastholt L, Robert C, Sosman J, Larkin J, Hersey P et al. Phase II, open-label, randomized trial of the MEK1/2 inhibitor selumetinib as monotherapy versus temozolomide in patients with advanced melanoma. Clin Cancer Res 2012; 18(2):555-67.

[KOTTSCHADE2011] Kottschade LA, Suman VJ, Amatruda T, III, McWilliams RR, Mattar BI, Nikcevich DA et al. A phase II trial of nab-paclitaxel (ABI-007) and carboplatin in patients with unresectable stage IV melanoma : a North Central Cancer Treatment Group Study, N057E(1). Cancer 2011; 117(8):1704-10.

[KU2010] Ku GY, Yuan J, Page DB, Schroeder SE, Panageas KS, Carvajal RD et al. Single-institution experience with ipilimumab in advanced melanoma patients in the compassionate use setting: : lymphocyte count after 2 doses correlates with survival. Cancer 2010; 116(7):1767-75.

[KYTE2011] Kyte JA, Gaudernack G, Dueland S, Trachsel S, Julsrud L, Aamdal S. Telomerase peptide vaccination combined with temozolomide: : a clinical trial in stage IV melanoma patients. Clin Cancer Res 2011; 17(13):4568-80.

[LEWIS2011] Lewis KD, Samlowski W, Ward J, Catlett J, Cranmer L, Kirkwood J et al. A multi-center phase II evaluation of the small molecule survivin suppressor YM155 in patients with unresectable stage III or IV melanoma. Invest New Drugs 2011; 29(1):161-6.

[LUI2007] Lui P, Cashin R, Machado M, Hemels M, Corey-Lisle PK, Einarson TR. Treatments for metastatic melanoma: : synthesis of evidence from randomized trials. Cancer Treat Rev 2007; 33(8):665-80.

[MAIO2010] Maio M, Mackiewicz A, Testori A, Trefzer U, Ferraresi V, Jassem J et al. Large randomized study of thymosin alpha 1, interferon alfa, or both in combination with dacarbazine in patients with metastatic melanoma. J Clin Oncol 2010; 28(10):1780-7.

[MCDERMOTT2008] McDermott DF, Sosman JA, Gonzalez R, Hodi FS, Linette GP, Richards J et al. Double-blind randomized phase II study of the combination of sorafenib and dacarbazine in patients with advanced melanoma: : a report from the 11715 Study Group. J Clin Oncol 2008; 26(13):2178-85.

[MIDDLETON2007] Middleton M, Hauschild A, Thomson D, Anderson R, Burdette-Radoux S, Gehlsen K et al. Results of a multicenter randomized study to evaluate the safety and efficacy of combined immunotherapy with interleukin-2, interferon-{alpha}2b and histamine dihydrochloride versus dacarbazine in patients with stage IV melanoma. Ann Oncol 2007; 18(10):1691-7.

[MIDDLETON2000A] Middleton MR, Grob JJ, Aaronson N, Fierlbeck G, Tilgen W, Seiter S et al. Randomized phase III study of temozolomide versus dacarbazine in the treatment of patients with advanced metastatic malignant melanoma. J Clin Oncol 2000; 18(1):158-66.

[MINOR2009] Minor DR, Moore D, Kim C, Kashani-Sabet M, Venna SS, Wang W et al. Prognostic factors in metastatic melanoma patients treated with biochemotherapy and maintenance immunotherapy. Oncologist 2009; 14(10):995-1002.

[ODAY2009A] O'Day S, Gonzalez R, Lawson D, Weber R, Hutchins L, Anderson C et al. Phase II, randomized, controlled, double-blinded trial of weekly elesclomol plus paclitaxel versus paclitaxel alone for stage IV metastatic melanoma. J Clin Oncol 2009; 27(32):5452-8.

[ODAY2011] O'Day S, Pavlick A, Loquai C, Lawson D, Gutzmer R, Richards J et al. A randomised, phase II study of intetumumab, an anti-alphav-integrin mAb, alone and with dacarbazine in stage IV melanoma. Br J Cancer 2011; 105(3):346-52.

[ODAY2009] O'Day SJ, Atkins MB, Boasberg P, Wang HJ, Thompson JA, Anderson CM et al. Phase II multicenter trial of maintenance biotherapy after induction concurrent Biochemotherapy for patients with metastatic melanoma. J Clin Oncol 2009; 27(36):6207-12.

[ODAY2010] O'Day SJ, Maio M, Chiarion-Sileni V, Gajewski TF, Pehamberger H, Bondarenko IN et al. Efficacy and safety of ipilimumab monotherapy in patients with pretreated advanced melanoma: : a multicenter single-arm phase II study. Ann Oncol 2010; 21(8):1712-7.

[OTT2010] Ott PA, Hamilton A, Min C, Safarzadeh-Amiri S, Goldberg L, Yoon J et al. A phase II trial of sorafenib in metastatic melanoma with tissue correlates. PLoS ONE [Electronic Resource] 2010; 5(12):e15588.

[PATEL2011] Patel PM, Suciu S, Mortier L, Kruit WH, Robert C, Schadendorf D et al. Extended schedule, escalated dose temozolomide versus dacarbazine in stage IV melanoma: final results of a randomised phase III study (EORTC 18032). Eur J Cancer 2011; 47(10):1476-83.

[PEREZ2009] Perez DG, Suman VJ, Fitch TR, Amatruda T, III, Morton RF, Jilani SZ et al. Phase 2 trial of carboplatin, weekly paclitaxel, and biweekly bevacizumab in patients with unresectable stage IV melanoma: a North Central Cancer Treatment Group study, N047A. Cancer 2009; 115(1):119-27.

[PETRELLA2007] Petrella T, Quirt I, Verma S, Haynes AE, Charette M, Bak K. Single-agent interleukin-2 in the treatment of metastatic melanoma: a systematic review. Cancer Treat Rev 2007; 33(5):484-96.

[PFLUGFELDER2011] Pflugfelder A, Eigentler TK, Keim U, Weide B, Leiter U, Ikenberg K et al. Effectiveness of carboplatin and paclitaxel as first- and second-line treatment in 61 patients with metastatic melanoma. PLoS ONE [Electronic Resource] 2011; 6(2):e16882.

[PRIETO2012] Prieto PA, Yang JC, Sherry RM, Hughes MS, Kammula US, White DE et al. CTLA-4 blockade with ipilimumab: long-term follow-up of 177 patients with metastatic melanoma. Clin Cancer Res 2012; 18(7):2039-47.

[QUIRT2007] Quirt I, Verma S, Petrella T, Bak K, Charette M. Temozolomide for the treatment of metastatic melanoma: a systematic review. Oncologist 2007; 12(9):1114-23.

[RANSON2007] Ranson M, Hersey P, Thompson D, Beith J, McArthur GA, Haydon A et al. Randomized trial of the combination of lomeguatrib and temozolomide compared with temozolomide alone in chemotherapy naive patients with metastatic cutaneous melanoma. J Clin Oncol 2007; 25(18):2540-5.

[RIDOLFI2009] Ridolfi L, Fiorentini G, Guida M, Michiara M, Freschi A, Aitini E et al. Multicentre, open, noncomparative Phase II trial to evaluate the efficacy and tolerability of fotemustine, cisplatin, alpha-interferon and interleukin-2 in advanced melanoma patients. Melanoma Res 2009; 19(2):100-5.

[RIETSCHEL2008] Rietschel P, Wolchok JD, Krown S, Gerst S, Jungbluth AA, Busam K et al. Phase II study of extended-dose temozolomide in patients with melanoma. J Clin Oncol 2008; 26(14):2299-304.

[ROBERT2011A] Robert C, Thomas L, Bondarenko I, O'Day S, JW MD, Garbe C et al. Ipilimumab plus dacarbazine for previously untreated metastatic melanoma. N Engl J Med 2011; 364(26):2517-26.

[ROSENBERG2011] Rosenberg SA, Yang JC, Sherry RM, Kammula US, Hughes MS, Phan GQ et al. Durable complete responses in heavily pretreated patients with metastatic melanoma using T-cell transfer immunotherapy. Clin Cancer Res 2011; 17(13):4550-7.

[SASSE2007] Sasse AD, Sasse EC, Clark LG, Ulloa L, Clark OA. Chemoimmunotherapy versus chemotherapy for metastatic malignant melanoma. Cochrane Database Syst Rev 2007; (1):CD005413.

[SHAHABI2012] Shahabi V, Whitney G, Hamid O, Schmidt H, Chasalow SD, Alaparthy S et al. Assessment of association between BRAF-V600E mutation status in melanomas and clinical response to ipilimumab. Cancer Immunol Immunother 2012; 61(5):733-7.

[SMITH2008] Smith FO, Downey SG, Klapper JA, Yang JC, Sherry RM, Royal RE et al. Treatment of metastatic melanoma using interleukin-2 alone or in conjunction with vaccines. Clin Cancer Res 2008; 14(17):5610-8.

[SOSMAN2012] Sosman JA, Kim KB, Schuchter L, Gonzalez R, Pavlick AC, Weber JS et al. Survival in BRAF V600-mutant advanced melanoma treated with vemurafenib. N Engl J Med 2012; 366(8):707-14.

[SPIETH2008] Spieth K, Kaufmann R, Dummer R, Garbe C, Becker JC, Hauschild A et al. Temozolomide plus pegylated interferon alfa-2b as first-line treatment for stage IV melanoma: a multicenter phase II trial of the Dermatologic Cooperative Oncology Group (DeCOG). Ann Oncol 2008; 19(4):801-6.

[TARHINI2007] Tarhini AA, Kirkwood JM, Gooding WE, Cai C, Agarwala SS. Durable complete responses with high-dose bolus interleukin-2 in patients with metastatic melanoma who have experienced progression after biochemotherapy. J Clin Oncol 2007; 25(25):3802-7.

[TARHINI2008] Tarhini AA, Kirkwood JM, Gooding WE, Moschos S, Agarwala SS. A phase 2 trial of sequential temozolomide chemotherapy followed by high-dose interleukin 2 immunotherapy for metastatic melanoma. Cancer 2008; 113(7):1632-40.

[TARHINI2009] Tarhini AA, Millward M, Mainwaring P, Kefford R, Logan T, Pavlick A et al. A phase 2, randomized study of SB-485232, rhIL-18, in patients with previously untreated metastatic melanoma. Cancer 2009; 115(4):859-68.

[TELANG2011] Telang S, Rasku MA, Clem AL, Carter K, Klarer AC, Badger WR et al. Phase II trial of the regulatory T cell-depleting agent, denileukin diftitox, in patients with unresectable stage IV melanoma. BMC Cancer 2011; 11515, 2011.

[TESTORI2008] Testori A, Richards J, Whitman E, Mann GB, Lutzky J, Camacho L et al. Phase III comparison of vitespen, an autologous tumor-derived heat shock protein gp96 peptide complex vaccine, with physician's choice of treatment for stage IV melanoma: the C-100-21 Study Group. J Clin Oncol 2008; 26(6):955-62.

[THOMPSON2012] Thompson JA, Hamid O, Minor D, Amin A, Ron IG, Ridolfi R et al. Ipilimumab in treatment-naive and previously treated patients with metastatic melanoma: retrospective analysis of efficacy and safety data from a phase II trial. J Immunother 2012; 35(1):73-7.

[VARKER2007A] Varker KA, Biber JE, Kefauver C, Jensen R, Lehman A, Young D et al. A randomized phase 2 trial of bevacizumab with or without daily low-dose interferon alfa-2b in metastatic malignant melanoma. Ann Surg Oncol 2007;14(8):2367-76.

[VIHINEN2010] Vihinen PP, Hernberg M, Vuoristo MS, Tyynela K, Laukka M, Lundin J et al. A phase II trial of bevacizumab with dacarbazine and daily low-dose interferon-alpha2a as first line treatment in metastatic melanoma. Melanoma Res 2010; 20(4):318-25.

[VONMOOS2012] von Moos R, Seifert B, Simcock M, Goldinger SM, Gillessen S, Ochsenbein A et al. First-line temozolomide combined with bevacizumab in metastatic melanoma: a multicentre phase II trial (SAKK 50/07). Ann Oncol 2012; 23(2):531-6.

[WEBER2009] Weber J, Thompson JA, Hamid O, Minor D, Amin A, Ron I et al. A randomized, double-blind, placebo-controlled, phase II study comparing the tolerability and efficacy of ipilimumab administered with or without prophylactic budesonide in patients with unresectable stage III or IV melanoma. Clin Cancer Res 2009; 15(17):5591-8.

[WEBER2008] Weber JS, O'Day S, Urba W, Powderly J, Nichol G, Yellin M et al. Phase I/II study of ipilimumab for patients with metastatic melanoma. J Clin Oncol 2008; 26(36):5950-6.

[WEBER2010] Weber JS, Samlowski WE, Gonzalez R, Ribas A, Stephenson J, O'Day S et al. A phase 1-2 study of imexon plus dacarbazine in patients with unresectable metastatic melanoma. Cancer 2010; 116(15):3683-91.

[WEBER2009A] Weber JS, Zarour H, Redman B, Trefzer U, O'Day S, van den Eertwegh AJ et al. Randomized phase 2/3 trial of CpG oligodeoxynucleotide PF-3512676 alone or with dacarbazine for patients with unresectable stage III and IV melanoma. Cancer 2009; 115(17):3944-54.

[WIERZBICKAHAINA2010] Wierzbicka-Hainaut E, Sassolas B, Mourey L, Guillot B, Bedane C, Guillet G et al. Temozolomide and cisplatin combination in naive patients with metastatic cutaneous melanoma: results of a phase II multicenter trial. Melanoma Res 2010; 20(2):141-6.

[WOLCHOK2010] Wolchok JD, Neyns B, Linette G, Negrier S, Lutzky J, Thomas L et al. Ipilimumab monotherapy in patients with pretreated advanced melanoma: a randomised, double-blind, multicentre, phase 2, dose-ranging study. Lancet Oncol 2010; 11(2):155-64.

[WOLCHOK2010A] Wolchok JD, Weber JS, Hamid O, Lebbe C, Maio M, Schadendorf D et al. Ipilimumab efficacy and safety in patients with advanced melanoma: a retrospective analysis of HLA subtype from four trials. Cancer Immun 2010; 10:9.

[YOON2010] Yoon C, Papadopoulos NE, Camacho LH, McIntyre S, Alvarado GC, Bedikian AY et al. The clinical efficacy of combination of docetaxel and temozolomide in previously treated patients with stage IV melanoma. Melanoma Res 2010; 20(1):43-7.

[ZIMPFERRECHNER2003] Zimpfer-Rechner C, Hofmann U, Figl R, Becker JC, Trefzer U, Keller I et al. Randomized phase II study of weekly paclitaxel versus paclitaxel and carboplatin as second-line therapy in disseminated melanoma: a multicentre trial of the Dermatologic Co-operative Oncology Group (DeCOG). Melanoma Res 2003; 13(5):531-6.

7.2. Question 2 : mélanome pauci-métastatique (hors métastase cérébrale) : chez quels patients faut-il proposer un traitement locorégional des sites métastatiques et, le cas échéant, quelles techniques recommander ?

[AGARWALA1999] Agarwala SS, Ferri W, Gooding W, Kirkwood JM. A phase III randomized trial of dacarbazine and carboplatin with and without tamoxifen in the treatment of patients with metastatic melanoma. Cancer 1999; 85(9):1979-84.

[AGRAWAL1999] Agrawal S, Yao TJ, Coit DG. Surgery for melanoma metastatic to the gastrointestinal tract. Ann Surg Oncol 1999; 6(4):336-44.

[AHRAR2011] Ahrar J, Gupta S, Ensor J, Ahrar K, Madoff DC, Wallace MJ et al. Response, survival, and prognostic factors after hepatic arterial chemoembolization in patients with liver metastases from cutaneous melanoma. Cancer Investigation 2011; 29(1):49-55.

[AMERSI2006] Amersi FF, Elrath-Garza A, Ahmad A, Zogakis T, Allegra DP, Krasne R et al. Long-term survival after radiofrequency ablation of complex unresectable liver tumors. Arch Surg 2006; 141(6):581-7.

[ANDREWS2006] Andrews S, Robinson L, Cantor A, DeConti RC. Survival after surgical resection of isolated pulmonary metastases from malignant melanoma. Cancer Control 2006; 13(3):218-23.

[BERBER2005] Berber E, Ari E, Herceg N, Siperstein A. Laparoscopic radiofrequency thermal ablation for unusual hepatic tumors: : operative indications and outcomes. Surg Endosc 2005; 19(12):1613-7.

[BERGER1999] Berger AC, Buell JF, Venzon D, Baker AR, Libutti SK. Management of symptomatic malignant melanoma of the gastrointestinal tract. Ann Surg Oncol 1999; 6(2):155-60.

[BROWN2011] Brown RE, Gibler KM, Metzger T, Trofimov I, Krebs H, Romero FD et al. Imaged guided transarterial chemoembolization with drug-eluting beads loaded with doxorubicin (DEBDOX) for hepatic metastases from melanoma: : early outcomes from a multi-institutional registry. Am Surg 2011; 77(1):93-8.

[BYRNE2005] Byrne CM, Thompson JF, Johnston H, Hersey P, Quinn MJ, Michael HT et al. Treatment of metastatic melanoma using electroporation therapy with bleomycin (electrochemotherapy). Melanoma Res 2005; 15(1):45-51.

[CAMPANA2009] Campana LG, Mocellin S, Basso M, Puccetti O, De Salvo GL, Chiarion-Sileni V et al. Bleomycin-based electrochemotherapy: : clinical outcome from a single institution's experience with 52 patients. Ann Surg Oncol 2009; 16(1):191-9.

[CARALT2011] Caralt M, Marti J, Cortes J, Fondevila C, Bilbao I, Fuster J et al. Outcome of patients following hepatic resection for metastatic cutaneous and ocular melanoma. J Hepatobiliary Pancreat Sci 2011; 18(2):268-75.

[CASIRAGHI2011] Casiraghi M, De PT, Maisonneuve P, Brambilla D, Ciprandi B, Galetta D et al. A 10-year single-center experience on 708 lung metastasectomies: : the evidence of the "international registry of lung metastases". J Thorac Oncol 2011; 6(8):1373-8.

[CHUA2010] Chua TC, Saxena A, Morris DL. Surgical metastasectomy in AJCC stage IV M1c melanoma patients with gastrointestinal and liver metastases. Ann Acad Med Singapore 2010; 39(8):634-9.

[CIANNI2010] Cianni R, Urigo C, Notarianni E, Saltarelli A, D'Agostini A, Iozzino M et al. Radioembolisation using yttrium 90 (Y-90) in patients affected by unresectable hepatic metastases. Radiol Med 2010; 115(4):619-33.

[CONILL2007] Conill C, Gimferrer JM, Marruecos J, Domingo-Domenech J, Vilella R, Catalan M et al. Clinical outcome after surgical resection of lung metastases from melanoma. Clin Translat Oncol 2007; 9(1):48-52.

[CROOK2006] Crook TB, Jones OM, John TG, Rees M. Hepatic resection for malignant melanoma. Eur J Surg Oncol 2006; 32(3):315-7.

[DEWILT2005] de Wilt JH, Farmer SE, Scolyer RA, McCaughan BC, Thompson JF. Isolated melanoma in the lung where there is no known primary site: : metastatic disease or primary lung tumour? Melanoma Res 2005; 15(6):531-7.

[DENGEL2009] Dengel LT, Slingluff CL, Jr. Short length of stay and rapid recovery to normal function after surgery for metastatic melanoma to abdominal and retroperitoneal viscera. J Surg Oncol 2009; 100(6):481-3.

[DEQUANTER2004] Dequanter D, Sales F, Legendre H, Lothaire P, Pector JC. Traitement chirurgical des métastases digestives de mélanome. Ann Chir 2004; 129(5):278-81.

[EIDT2007] Eidt S, Jergas M, Schmidt R, Siedek M. Metastasis to the pancreas--an indication for pancreatic resection? Langenbecks Arch Surg 2007; 392(5):539-42.

[ELIAS1998] Elias D, Cavalcanti de AA, Eggenspieler P, Plaud B, Ducreux M, Spielmann M et al. Resection of liver metastases from a noncolorectal primary: : indications and results based on 147 monocentric patients. J Am Coll Surg 1998; 187(5):487-93.

[GALLINO2001] Gallino G, Belli F, Bonfanti G, Ditto A, Andreola S, Tragni G et al. Surgical treatment of gastric metastases from cutaneous melanoma: : experience of the National Cancer Institute of Milan. Tumori 2001; 87(4):229-31.

[GAUDY2006] Gaudy C, Richard MA, Folchetti G, Bonerandi JJ, Grob JJ. Randomized controlled study of electrochemotherapy in the local treatment of skin metastases of melanoma. J Cutan Med Surg 2006; 10(3):115-21.

[GOKASLAN1998] Gokaslan ZL, York JE, Walsh GL, McCutcheon IE, Lang FF, Putnam JB, Jr. et al. Transthoracic vertebrectomy for metastatic spinal tumors. J Neurosurg 1998; 89(4):599-609.

[GRUNHAGEN2006] Grunhagen DJ, de Wilt JH, van Geel AN, Eggermont AM. Isolated limb perfusion for melanoma patients--a review of its indications and the role of tumour necrosis factor-alpha. Eur J Surg Oncol 2006; 32(4):371-80.

[GUTMAN2001] Gutman H, Hess KR, Kokotsakis JA, Ross MI, Guinee VF, Balch CM. Surgery for abdominal metastases of cutaneous melanoma. World J Surg 2001; ;25(6):750-8.

[HELLER1998] Heller R, Jaroszeski MJ, Reintgen DS, Puleo CA, DeConti RC, Gilbert RA et al. Treatment of cutaneous and subcutaneous tumors with electrochemotherapy using intralesional bleomycin. Cancer 1998; 83(1):148-57.

[HEMMING2000] Hemming AW, Sielaff TD, Gallinger S, Cattral MS, Taylor BR, Greig PD et al. Hepatic resection of noncolorectal nonneuroendocrine metastases. Liver Transpl 2000; 6(1):97-101.

[HERMAN2007] Herman P, Machado MA, Montagnini AL, D'Albuquerque LA, Saad WA, Machado MC. Selected patients with metastatic melanoma may benefit from liver resection. World J Surg 2007; 31(1):171-4.

[KAMAT2008] Kamat PP, Gupta S, Ensor JE, Murthy R, Ahrar K, Madoff DC et al. Hepatic arterial embolization and chemoembolization in the management of patients with large-volume liver metastases. Cardiovascular & Interventional Radiology 2008; 31(2):299-307.

[KIS2011] Kis E, Olah J, Ocsai H, Baltas E, Gyulai R, Kemeny L et al. Electrochemotherapy of cutaneous metastases of melanoma--a case series study and systematic review of the evidence. Dermatol Surg 2011; 37(6):816-24.

[KROON2011] Kroon HM. Treatment of locally advanced melanoma by isolated limb infusion with cytotoxic drugs. J Skin Cancer 2011; 2011:106573.

[LEO2000] Leo F, Cagini L, Rocmans P, Cappello M, Geel AN, Maggi G et al. Lung metastases from melanoma: : when is surgical treatment warranted? Br J Cancer 2000;83(5):569-72.

[MARTY2006] Marty M, Sersa G, Garbay JR, Gehl J, Collins CG, Snoj M et al. Electrochimiotherapy-An easy, highly effective and safe treatment of cutaneous and subcatuneous metastases: Results of ESOPE (European Standard Operating Procedures of Electrochimiotherapy) study. Eur J Cancer 2006;Suppl 4:3-13.

[MATTHIESSEN2011] Matthiessen LW, Chalmers RL, Sainsbury DC, Veeramani S, Kessell G, Humphreys AC et al. Management of cutaneous metastases using electrochemotherapy. Acta Oncol 2011; 50(5):621-9.

[MEYER2000] Meyer T, Merkel S, Goehl J, Hohenberger W. Surgical therapy for distant metastases of malignant melanoma. Cancer 2000; 89(9):1983-91.

[MIR2006] Mir LM, Gehl J, Sersa G, Collins CG. Standard operating procedures of the electrochemotherapy: instructions for the use of bleomycin or cisplatin administered either systemically or locally and electric pulses delivered by the Cliniporator (TM) by means of invasive or non-invasive

electrodes. Eur J Cancer 2006;Suppl 4:14-25.

[MORENORAMIREZ2010] Moreno-Ramirez D, de lC-M, Ferrandiz L, Villegas-Portero R, Nieto-Garcia A. Isolated limb perfusion for malignant melanoma: systematic review on effectiveness and safety. Oncologist 2010;15(4):416-27.

[NAVARRA2005] Navarra G, Ayav A, Weber JC, Jensen SL, Smadga C, Nicholls JP et al. Short- and-long term results of intraoperative radiofrequency ablation of liver metastases. Int J Colorectal Dis 2005;20(6):521-8.

[NEUMAN2007] Neuman HB, Patel A, Hanlon C, Wolchok JD, Houghton AN, Coit DG. Stage-IV melanoma and pulmonary metastases: factors predictive of survival. Ann Surg Oncol 2007;14(10):2847-53.

[OLIARO2010] Oliaro A, Filosso PL, Bruna MC, Mossetti C, Ruffini E. Pulmonary metastasectomy for melanoma. J Thorac Oncol 2010;5(6 Suppl 2):S187-S191.

[OLLILA1998] Ollila DW, Stern SL, Morton DL. Tumor doubling time: a selection factor for pulmonary resection of metastatic melanoma. J Surg Oncol 1998;69(4):206-11.

[PAWLIK2006] Pawlik TM, Zorzi D, Abdalla EK, Clary BM, Gershenwald JE, Ross MI et al. Hepatic resection for metastatic melanoma: distinct patterns of recurrence and prognosis for ocular versus cutaneous disease. Ann Surg Oncol 2006;13(5):712-20.

[PETERSEN2007] Petersen RP, Hanish SI, Haney JC, Miller CC, III, Burfeind WR, Jr., Tyler DS et al. Improved survival with pulmonary metastasectomy: an analysis of 1720 patients with pulmonary metastatic melanoma. J Thorac Cardiovasc Surg 2007;133(1):104-10.

[QUAGLINO2008] Quaglino P, Mortera C, Osella-Abate S, Barberis M, Illengo M, Rissone M et al. Electrochemotherapy with intravenous bleomycin in the local treatment of skin melanoma metastases. Ann Surg Oncol 2008;15(8):2215-22.

[REDDY2007] Reddy SK, Barbas AS, Marroquin CE, Morse MA, Kuo PC, Clary BM. Resection of noncolorectal nonneuroendocrine liver metastases: a comparative analysis. J Am Coll Surg 2007;204(3):372-82.

[RODRIGUEZCUEVAS2001] Rodriguez-Cuevas S, Barroso-Bravo S, manza-Estrada J, Cristobal-Martinez L, Gonzalez-Rodriguez E. Electrochemotherapy in primary and metastatic skin tumors: phase II trial using intralesional bleomycin. Arch Med Res 2001;32(4):273-6.

[ROLS2000] Rols MP, Bachaud JM, Giraud P, Chevreau C, Roche H, Teissie J. Electrochemotherapy of cutaneous metastases in malignant melanoma. Melanoma Res 2000;10(5):468-74.

[ROSE2001] Rose DM, Essner R, Hughes TM, Tang PC, Bilchik A, Wanek LA et al. Surgical resection for metastatic melanoma to the liver: the John Wayne Cancer Institute and Sydney Melanoma Unit experience. Arch Surg 2001;136(8):950-5.

[SANKI2009] Sanki A, Scolyer RA, Thompson JF. Surgery for melanoma metastases of the gastrointestinal tract: indications and results. Eur J Surg Oncol 2009;35(3):313-9.

[SATO2008A] Sato KT, Lewandowski RJ, Mulcahy MF, Atassi B, Ryu RK, Gates VL et al. Unresectable chemorefractory liver metastases: radioembolization with 90Y microspheres--safety, efficacy, and survival. Radiology 2008;247(2):507-15.

[SHARMA2008A] Sharma KV, Gould JE, Harbour JW, Linette GP, Pilgram TK, Dayani PN et al. Hepatic arterial chemoembolization for management of metastatic melanoma. AJR Am J Roentgenol. 2008; 190(1):99-104.

[STINAUER2011] Stinauer MA, Kavanagh BD, Schefter TE, Gonzalez R, Flaig T, Lewis K et al. Stereotactic body radiation therapy for melanoma and renal cell carcinoma: impact of single fraction equivalent dose on local control. Radiat Oncol 2011;6:34.

[TAKKENBERG2005] Takkenberg RB, Vrouenraets BC, van Geel AN, Nieweg OE, Noorda EM, Eggermont AM et al. Palliative isolated limb perfusion for advanced limb disease in stage IV melanoma patients. J Surg Oncol 2005;91(2):107-11.

[TESSIER2003] Tessier DJ, McConnell EJ, Young-Fadok T, Wolff BG. Melanoma metastatic to the colon: case series and review of the literature with outcome analysis. Dis Colon Rectum 2003;46(4):441-7.

[VANRUTH2001] van Ruth S, Mutsaerts E, Zoetmulder FA, van CF. Metastasectomy for liver metastases of non-colorectal primaries. Eur J Surg Oncol 2001;27(7):662-7.

[WEDIN2012] Wedin R, Falkenius J, Weiss RJ, Hansson J. Surgical treatment of skeletal metastases in 31 melanoma patients. Acta Orthopaed Belg 2012;78(2):246-53.

[WOOD2001] Wood TF, DiFronzo LA, Rose DM, Haigh PI, Stern SL, Wanek L et al. Does complete resection of melanoma metastatic to solid intra-abdominal organs improve survival? Ann Surg Oncol 2001;8(8):658-62.

[WOON2008] Woon WW, Haghighi KS, Zuckerman RS, Morris DL. Liver resection and cryotherapy for metastatic melanoma. Int Surg 2008;93(5):274-7.

7.3. Question 3 : cas particulier des patients présentant une (des) métastase(s) cérébrale(s) : quel traitement systémique et/ou local(aux) proposer

[ABREY2001] Abrey LE, Olson JD, Raizer JJ, Mack M, Rodavitch A, Boutros DY et al. A phase II trial of temozolomide for patients with recurrent or progressive brain metastases. J Neuro-Oncol 2001;53(3):259-65.

[AGARWALA2004A] Agarwala SS, Kirkwood JM, Gore M, Dreno B, Thatcher N, Czarnetski B et al. Temozolomide for the treatment of brain metastases associated with metastatic melanoma : a phase II study. J Clin Oncol 2004;22(11):2101-7.

[ASSOULINE2011] Assouline A, Levy A, Chargari C, Lamproglou I, Mazeron JJ, Krzisch C. Whole brain radiotherapy : prognostic factors and results of a radiation boost delivered through a conventional linear accelerator. Radiother Oncol 2011;99(2):214-7.

[ATKINS2008] Atkins MB, Sosman JA, Agarwala S, Logan T, Clark JI, Ernstoff MS et al. Temozolomide, thalidomide, and whole brain radiation therapy for patients with brain metastasis from metastatic melanoma : a phase II Cytokine Working Group study. Cancer 2008;113(8):2139-45.

[AVRIL2004] Avril MF, Aamdal S, Grob JJ, Hauschild A, Mohr P, Bonerandi JJ et al. Fotemustine compared with dacarbazine in patients with disseminated malignant melanoma : a phase III study. J Clin Oncol 2004;22(6):1118-25.

[BAFALOUKOS2004A] Bafaloukos D, Tsoutsos D, Fountzilas G, Linardou H,

Christodoulou C, Kalofonos HP et al. The effect of temozolomide-based chemotherapy in patients with cerebral metastases from melanoma. Melanoma Res 2004 ;14(4):289-94.

[BOOGERD2007] Boogerd W, de Gast GC, Dalesio O. Temozolomide in advanced malignant melanoma with small brain metastases : can we withhold cranial irradiation? Cancer 2007 ;109(2):306-12.

[BROWN2008A] Brown PD, Brown CA, Pollock BE, Gorman DA, Foote RL. Stereotactic radiosurgery for patients with "radioresistant" brain metastases. Neurosurgery 2008 ;62 Suppl 2 :790-801.

[CABALLERO2012] Caballero JA, Sneed PK, Lamborn KR, Ma L, Denduluri S, Nakamura JL et al. Prognostic factors for survival in patients treated with stereotactic radiosurgery for recurrent brain metastases after prior whole brain radiotherapy. Int J Radiat Oncol Biol Phys 2012 ;83(1):303-9.

[CARAGLIA2006] Caraglia M, Addeo R, Costanzo R, Montella L, Faiola V, Marra M et al. Phase II study of temozolomide plus pegylated liposomal doxorubicin in the treatment of brain metastases from solid tumours. Cancer Chemother Pharmacol 2006 ;57(1):34-9.

[CARRUBBA2009] Carrubba CJ, Vitaz TW. Factors affecting the outcome after treatment for metastatic melanoma to the brain. Surg Neurol 2009 ;72(6):707-11.

[CHANG2009A] Chang EL, Wefel JS, Hess KR, Allen PK, Lang FF, Kornguth DG et al. Neurocognition in patients with brain metastases treated with radiosurgery or radiosurgery plus whole-brain irradiation : a randomised controlled trial. Lancet Oncol 2009;10(11):1037-44.

[CHAPMAN2011] Chapman PB, Hauschild A, Robert C, Haanen JB, Ascierto P, Larkin J et al. Improved survival with vemurafenib in melanoma with BRAF V600E mutation. N Engl J Med 2011 ;364(26):2507-16.

[CHIARIONSILENI2011] Chiarion-Sileni V, Guida M, Ridolfi L, Romanini A, Del Bianco P, Pigozzo J et al. Central nervous system failure in melanoma patients : results of a randomised, multicentre phase 3 study of temozolomide- and dacarbazine- based regimens. Br J Cancer 2011 ;104(12):1816-21.

[CHRISTODOULOU2001] Christodoulou C, Bafaloukos D, Kosmidis P, Samantas E, Bamias A, Papakostas P et al. Phase II study of temozolomide in heavily pretreated cancer patients with brain metastases. Ann Oncol 2001 ;12(2):249-54.

[CHRISTODOULOU2005] Christodoulou C, Bafaloukos D, Linardou H, Aravantinos G, Bamias A, Carina M et al. Temozolomide (TMZ) combined with cisplatin (CDDP) in patients with brain metastases from solid tumors : a Hellenic Cooperative Oncology Group (HeCOG) Phase II study. J Neuro-Oncol 2005 ;71(1):61-5.

[CLARKE2010] Clarke JW, Register S, McGregor JM, Grecula JC, Mayr NA, Wang JZ et al. Stereotactic radiosurgery with or without whole brain radiotherapy for patients with a single radioresistant brain metastasis. Am J Clin Oncol 2010 ;33(1):70-4.

[DASILVA2009] Da Silva AN, Nagayama K, Schlesinger D, Sheehan JP. Early brain tumor metastasis reduction following Gamma Knife surgery. J Neurosurg 2009 ;110(3):547-52.

[DAVEY2008] Davey P, Hoegler D, Ennis M, Smith J. A phase III study of accelerated versus conventional hypofractionated whole brain irradiation in patients of good performance status with brain metastases not suitable for surgical excision. Radiother Oncol 2008 ;88(2):173-6.

[DAVIES2011] Davies MA, Liu P, McIntyre S, Kim KB, Papadopoulos N, Hwu WJ et al.

Prognostic factors for survival in melanoma patients with brain metastases. Cancer 2011 ;117(8):1687-96.

[DEVITO2011] Devito N, Yu M, Chen R, Pan E. Retrospective study of patients with brain metastases from melanoma receiving concurrent whole-brain radiation and temozolomide. Anticancer Res 2011 ;31(12):4537-43.

[DIGIACOMO2012] Di Giacomo AM, Ascierto PA, Pilla L, Santinami M, Ferrucci PF, Giannarelli D et al. Ipilimumab and fotemustine in patients with advanced melanoma (NIBIT-M1) : an open-label, single-arm phase 2 trial. Lancet Oncol 2012 ;13(9):879-86.

[DILUNA2007] Diluna ML, King JT, Jr., Knisely JP, Chiang VL. Prognostic factors for survival after stereotactic radiosurgery vary with the number of cerebral metastases. Cancer 2007 ;109(1):135-45.

[FLAHERTY2012A] Flaherty KT, Robert C, Hersey P, Nathan P, Garbe C, Milhem M et al. Improved survival with MEK inhibition in BRAF-mutated melanoma. N Engl J Med 2012 ;367(2):107-14.

[FRANCIOSI1999] Franciosi V, Cocconi G, Michiara M, Di Costanzo F, Fosser V, Tonato M et al. Front-line chemotherapy with cisplatin and etoposide for patients with brain metastases from breast carcinoma, nonsmall cell lung carcinoma, or malignant melanoma : a prospective study. Cancer 1999;85(7) :1599-605.

[GOLDEN2008] Golden DW, Lamborn KR, McDermott MW, Kunwar S, Wara WM, Nakamura JL et al. Prognostic factors and grading systems for overall survival in patients treated with radiosurgery for brain metastases : variation by primary site. J Neurosurg 2008;109 Suppl :77-86.

[GRAHAM2010] Graham PH, Bucci J, Browne L. Randomized comparison of whole brain radiotherapy, 20 Gy in four daily fractions versus 40 Gy in 20 twice-daily fractions, for brain metastases. Int J Radiat Oncol Biol Phys 2010;77(3):648-54.

[HAMID2011A] Hamid O, Schmidt H, Nissan A, Ridolfi L, Aamdal S, Hansson J et al. A prospective phase II trial exploring the association between tumor microenvironment biomarkers and clinical activity of ipilimumab in advanced melanoma. J Transl Med 2011;9:204.

[HARA2009] Hara W, Tran P, Li G, Su Z, Puataweepong P, Adler JR, Jr. et al. Cyberknife for brain metastases of malignant melanoma and renal cell carcinoma. Neurosurgery 2009;64(2 Suppl):A26-A32.

[HAUSCHILD2012] Hauschild A, Grob JJ, Demidov LV, Jouary T, Gutzmer R, Millward M et al. Dabrafenib in BRAF-mutated metastatic melanoma : a multicentre, open-label, phase 3 randomised controlled trial. Lancet 2012;380(9839):358-65.

[HODI2010] Hodi FS, O'Day SJ, McDermott DF, Weber RW, Sosman JA, Haanen JB et al. Improved survival with ipilimumab in patients with metastatic melanoma. New England Journal of Medicine 2010;363(8):711-23.

[HOFMANN2006] Hofmann M, Kiecker F, Wurm R, Schlenger L, Budach V, Sterry W et al. Temozolomide with or without radiotherapy in melanoma with unresectable brain metastases. J Neuro-Oncol 2006;76(1):59-64.

[HOFMANN2007] Hofmann MA, Coll SH, Kuchler I, Kiecker F, Wurm R, Sterry W et al. Prognostic factors and impact of treatment in melanoma brain metastases : better prognosis for women?. Dermatology 2007;215(1):10-6.

[HWU2005] Hwu WJ, Lis E, Menell JH, Panageas KS, Lamb LA, Merrell J et al. Temozolomide plus thalidomide in patients with brain metastases from melanoma : a phase II study. Cancer 2005;103(12):2590-7.

[JENKINSON2011] Jenkinson MD, Haylock B, Shenoy A, Husband D, Javadpour M. Management of cerebral metastasis : evidence-based approach for surgery, stereotactic radiosurgery and radiotherapy. Eur J Cancer 2011;47(5):649-55.

[JENSEN2008] Jensen RL, Shrieve AF, Samlowski W, Shrieve DC. Outcomes of patients with brain metastases from melanoma and renal cell carcinoma after primary stereotactic radiosurgery. Clin Neurosurg 2008;55150-9, 2008.

[KASED2008] Kased N, Huang K, Nakamura JL, Sahgal A, Larson DA, McDermott MW et al. Gamma knife radiosurgery for brainstem metastases : the UCSF experience. J Neuro-Oncol 2008;86(2):195-205.

[KELLY2012] Kelly PJ, Lin YB, Yu AY, Alexander BM, Hacker F, Marcus KJ et al. Stereotactic irradiation of the postoperative resection cavity for brain metastasis : a frameless linear accelerator-based case series and review of the technique. Int J Radiat Oncol Biol Phys 2012;82(1):95-101.

[KNISELY2008] Knisely JP, Berkey B, Chakravarti A, Yung AW, Curran WJ, Jr., Robins HI et al. A phase III study of conventional radiation therapy plus thalidomide versus conventional radiation therapy for multiple brain metastases (RTOG 0118). Int J Radiat Oncol Biol Phys 2008;71(1):79-86.

[KNISELY2012] Knisely JP, Yu JB, Flanigan J, Sznol M, Kluger HM, Chiang VL. Radiosurgery for melanoma brain metastases in the ipilimumab era and the possibility of longer survival. J Neurosurg 2012;117(2):227-33.

[KOCHER2011] Kocher M, Soffietti R, Abacioglu U, Villa S, Fauchon F, Baumert BG et al. Adjuvant whole-brain radiotherapy versus observation after radiosurgery or surgical resection of one to three cerebral metastases : results of the EORTC 22952-26001 study. J Clin Oncol 2011;29(2):134-41.

[KOUVARIS2007] Kouvaris JR, Miliadou A, Kouloulias VE, Kolokouris D, Balafouta MJ, Papacharalampous XN et al. Phase II study of temozolomide and concomitant whole-brain radiotherapy in patients with brain metastases from solid tumors. Onkologie 2007;30(7):361-6.

[KROWN2006] Krown SE, Niedzwiecki D, Hwu WJ, Hodgson L, Houghton AN, Haluska FG et al. Phase II study of temozolomide and thalidomide in patients with metastatic melanoma in the brain : high rate of thromboembolic events (CALGB 500102). Cancer 2006;107(8):1883-90.

[LARKIN2007] Larkin JM, Hughes SA, Beirne DA, Patel PM, Gibbens IM, Bate SC et al. A phase I/II study of lomustine and temozolomide in patients with cerebral metastases from malignant melanoma. Br J Cancer 2007;96(1):44-8.

[LIEW2011] Liew DN, Kano H, Kondziolka D, Mathieu D, Niranjan A, Flickinger JC et al. Outcome predictors of Gamma Knife surgery for melanoma brain metastases. Clinical article. J Neurosurg 2011;114(3):769-79.

[LO2011] Lo SS, Clarke JW, Grecula JC, McGregor JM, Mayr NA, Cavaliere R et al. Stereotactic radiosurgery alone for patients with 1-4 radioresistant brain metastases. Med Oncol 2011;28 Suppl 1 :S439-S444.

[LONG2012] Long GV, Trefzer U, Davies MA, Kefford RF, Ascierto PA, Chapman PB et al. Dabrafenib in patients with Val600Glu or Val600Lys BRAF-mutant melanoma metastatic to the brain (BREAK-MB) : a multicentre, open-label, phase 2 trial. Lancet Oncol 2012.

[LONSER2011] Lonser RR, Song DK, Klapper J, Hagan M, Auh S, Kerr PB et al. Surgical management of melanoma brain metastases in patients treated with

immunotherapy. J Neurosurg 2011;115(1):30-6.

[MAJER2007A] Majer M, Jensen RL, Shrieve DC, Watson GA, Wang M, Leachman SA et al. Biochemotherapy of metastatic melanoma in patients with or without recently diagnosed brain metastases. Cancer 2007;110(6):1329-37.

[MARGOLIN2002] Margolin K, Atkins B, Thompson A, Ernstoff S, Weber J, Flaherty L et al. Temozolomide and whole brain irradiation in melanoma metastatic to the brain : a phase II trial of the Cytokine Working Group. J Cancer Res Clin Oncol 2002;128(4):214-8.

[MARGOLIN2012] Margolin K, Ernstoff MS, Hamid O, Lawrence D, McDermott D, Puzanov I et al. Ipilimumab in patients with melanoma and brain metastases : an open-label, phase 2 trial. Lancet Oncol 2012;13(5):459-65.

[MATHIEU2007] Mathieu D, Kondziolka D, Cooper PB, Flickinger JC, Niranjan A, Agarwala S et al. Gamma knife radiosurgery for malignant melanoma brain metastases. Clin Neurosurg 2007;54:241-7.

[MEYNERS2010] Meyners T, Heisterkamp C, Kueter JD, Veninga T, Stalpers LJ, Schild SE et al. Prognostic factors for outcomes after whole-brain irradiation of brain metastases from relatively radioresistant tumors : a retrospective analysis. BMC Cancer 2010;10:582.

[MINNITI2011] Minniti G, Clarke E, Lanzetta G, Osti MF, Trasimeni G, Bozzao A et al. Stereotactic radiosurgery for brain metastases : analysis of outcome and risk of brain radionecrosis. Radiat Oncol 2011;6:48.

[MORNEX2003] Mornex F, Thomas L, Mohr P, Hauschild A, Delaunay MM, Lesimple T et al. Essai de phase III randomisé comparant la fotemustine seule ou associée à une irradiation encéphalique dans les métastases cérébrales de mélanome. Cancer Radiother 2003;7(1):1-8.

[MUACEVIC2010] Muacevic A, Kufeld M, Wowra B, Kreth FW, Tonn JC. Feasibility, safety, and outcome of frameless image-guided robotic radiosurgery for brain metastases. J Neurooncol 2010;97(2):267-74.

[MUACEVIC2008] Muacevic A, Wowra B, Siefert A, Tonn JC, Steiger HJ, Kreth FW. Microsurgery plus whole brain irradiation versus Gamma Knife surgery alone for treatment of single metastases to the brain : a randomized controlled multicentre phase III trial. J Neurooncol 2008;87(3):299-307.

[POWELL2008] Powell JW, Chung CT, Shah HR, Canute GW, Hodge CJ, Bassano DA et al. Gamma Knife surgery in the management of radioresistant brain metastases in high-risk patients with melanoma, renal cell carcinoma, and sarcoma. J Neurosurg 2008;109 Suppl :122-8.

[RADES2010A] Rades D, Heisterkamp C, Huttenlocher S, Bohlen G, Dunst J, Haatanen T et al. Dose escalation of whole-brain radiotherapy for brain metastases from melanoma. Int J Radiat Oncol Biol Phys 2010;77(2):537-41.

[REDMOND2008] Redmond AJ, Diluna ML, Hebert R, Moliterno JA, Desai R, Knisely JP et al. Gamma Knife surgery for the treatment of melanoma metastases : the effect of intratumoral hemorrhage on survival. J Neurosurg 2008;109 Suppl :99-105.

[RIDOLFI2009] Ridolfi L, Fiorentini G, Guida M, Michiara M, Freschi A, Aitini E et al. Multicentre, open, noncomparative Phase II trial to evaluate the efficacy and tolerability of fotemustine, cisplatin, alpha-interferon and interleukin-2 in advanced melanoma patients. Melanoma Res 2009;19(2):100-5.

[SAMLOWSKI2007A] Samlowski WE, Watson GA, Wang M, Rao G, Klimo P, Jr., Boucher K et al. Multimodality treatment of melanoma brain metastases incorporating stereotactic radiosurgery (SRS). Cancer 2007;109(9):1855-62.

[SAWRIE2008] Sawrie SM, Guthrie BL, Spencer SA, Nordal RA, Meredith RF, Markert JM et al. Predictors of distant brain recurrence for patients with newly diagnosed brain metastases treated with stereotactic radiosurgery alone. Int J Radiat Oncol Biol Phys 2008;70(1):181-6.

[SCHADENDORF2006] Schadendorf D, Hauschild A, Ugurel S, Thoelke A, Egberts F, Kreissig M et al. Dose-intensified bi-weekly temozolomide in patients with asymptomatic brain metastases from malignant melanoma : a phase II DeCOG/ADO study. Ann Oncol 2006;17(10):1592-7.

[SCHILD2010] Schild SE, Behl D, Markovic SN, Brown PD, Sande JR, Deming RL et al. Brain metastases from melanoma : is there a role for concurrent temozolomide in addition to whole brain radiation therapy? SCHILD2010. Am J Clin Oncol 2010;33(6):633-6.

[SCORSETTI2009] Scorsetti M, Facoetti A, Navarria P, Bignardi M, De SM, Ninone SA et al. Hypofractionated stereotactic radiotherapy and radiosurgery for the treatment of patients with radioresistant brain metastases. Anticancer Res 2009;29(10):4259-63.

[SHAHABI2012] Shahabi V, Whitney G, Hamid O, Schmidt H, Chasalow SD, Alaparthy S et al. Assessment of association between BRAF-V600E mutation status in melanomas and clinical response to ipilimumab. Cancer Immunol Immunother 2012;61(5):733-7.

[SIENA2010] Siena S, Crino L, Danova M, Del PS, Cascinu S, Salvagni S et al. Dose-dense temozolomide regimen for the treatment of brain metastases from melanoma, breast cancer, or lung cancer not amenable to surgery or radiosurgery : a multicenter phase II study. Ann Oncol 2010;21(3):655-61.

[SOFFIETTI2006] Soffietti R, Cornu P, Delattre JY, Grant R, Graus F, Grisold W et al. EFNS Guidelines on diagnosis and treatment of brain metastases : report of an EFNS Task Force. Eur J Neurol 2006;13(7):674-81.

[SPERDUTO2008] Sperduto PW, Berkey B, Gaspar LE, Mehta M, Curran W. A new prognostic index and comparison to three other indices for patients with brain metastases : an analysis of 1,960 patients in the RTOG database. Int J Radiat Oncol Biol Phys 2008;70(2):510-4.

[SPERDUTO2010] Sperduto PW, Chao ST, Sneed PK, Luo X, Suh J, Roberge D et al. Diagnosis-specific prognostic factors, indexes, and treatment outcomes for patients with newly diagnosed brain metastases : a multi-institutional analysis of 4,259 patients. Int J Radiat Oncol Biol Phys 2010;77(3):655-61.

[ULRICH1999] Ulrich J, Gademann G, Gollnick H. Management of cerebral metastases from malignant melanoma : results of a combined, simultaneous treatment with fotemustine and irradiation. J Neuro-Oncol 1999;43(2):173-8.

[WEBER2011] Weber JS, Amin A, Minor D, Siegel J, Berman D, O'Day SJ. Safety and clinical activity of ipilimumab in melanoma patients with brain metastases : retrospective analysis of data from a phase 2 trial. Melanoma Res 2011;21(6):530-4.

[WOLCHOK2010] Wolchok JD, Neyns B, Linette G, Negrier S, Lutzky J, Thomas L et al. Ipilimumab monotherapy in patients with pretreated advanced melanoma : a randomised, double-blind, multicentre, phase 2, dose-ranging study. Lancet Oncol 2010;11(2):155-64.

[WOLCHOK2010A] Wolchok JD, Weber JS, Hamid O, Lebbe C, Maio M, Schadendorf D et al. Ipilimumab efficacy and safety in patients with advanced melanoma : a retrospective analysis of HLA subtype from four trials. Cancer Immun 2010;10:9.

Édité par l'Institut National du Cancer
Conception/Réalisation : Institut National du Cancer
Tous droits réservés – Siren : 185 512 777

Pour plus d'informations

www.e-cancer.fr

RECOSYNMELACUT13

Institut National du Cancer
52, avenue André Morizet
92100 Boulogne-Billancourt
France

Tél. : 01 41 10 50 00
Fax. : 01 41 10 50 20
diffusion@institutcancer.fr

Société Française de Dermatologie et de Pathologie Sexuellement Transmissible

Institut National du Cancer
www.e-cancer.fr